LI-RADS PARA CT / RM® v2018

Hallazgo no tratado y sin confirmación histopatológica en pacientes con alto riesgo de CHC

- Si no puede ser categorizado debido a la omisión o mala calidad de la imagen → LR-NC
- Si definitivamente hay tumor en vena (TIV) → LR-TIV
- Si es definitivamente benigno → LR-1
- Si es probablemente benigno → LR-2
- Si es probablemente o definitivamente maligno pero no específica CHC (e.j., aspecto en diana) → LR-M

De lo contrario, utilizar la tabla diagnostico para CT/RM señalada a continuación

- Si presenta probabilidad intermedia de malignidad → LR-3
- Si es probablemente CHC → LR-4
- Si es definitivamente CHC → LR-5

Tabla de diagnóstico para TC/RM

Hiperrealce en fase arterial (HRFA)		No HRFA		HRFA (no en anillo)		
Tamaño del hallazgo (mm)		<20	≥ 20	< 10	10-19	≥ 20
Enumerar los criteros principales: • Realce “Capsular” • “ Lavado” (no periférico) • Crecimiento superior al umbral	Ninguna	LR-3	LR-3	LR-3	LR-3	LR-4
	Uno	LR-3	LR-4	LR-4	LR-4 / LR-5	LR-5
	≥ Dos	LR-4	LR-4	LR-4	LR-5	LR-5

Los hallazgos en esta tabla son categorizados sobre uno de los criterios principales adicionales:

- LR-4 - Con realce “ Capsular”
- LR-5 – Con “ Lavado” (no periférico) o Crecimeinto superior al umbral

LR-4 / LR-5

Si no está seguro acerca de la presencia de cualquier de los criterios principales: categorizar como hallazgo ausente

Tabla de Contenido

		páginas
Preámbulo	Qué es LI-RADS®	2
	Algoritmos del LI-RADS® v2018	3
Qué es lo nuevo?	Lo que es nuevo en v2018	4
	¿Por qué una actualización en 2018?	5
Para empezar		6
Categorías		7
Diagnóstico	Paso 1. Aplicar algoritmo diagnóstico de LI-RADS	8
	Paso 2. Considerar aplicar criterios Auxiliares	9
	Paso 3. Aplicar reglas de desempate, si se requiere	9
	Paso 4. Revision final	10
Respuesta a tratamiento	Paso 1. Aplicar algoritmo de respuesta a tratamiento del LI-RADS	11
	Paso 2. Medir tamaño del tumor viable, si aplica.	12
	Paso 3. Aplicar reglas de desempate, si se requiere	12
	Paso 4. Revisión final	12
Técnica	Recomendaciones técnicas LI-RADS	13
Manejo	Opciones de Evaluación por Imágenes e Intervalos de Tiempo Sugeridos	14
	OPTN y LI-RADS	15
Informe	Consideraciones antes de emitir un reporte LI-RADS	16
	Reporte: Requisitos y contenido	18
Definiciones	Fases de imagen	19
	Criterios principales de imagen	20
	Tumor en vena	21
	Criterios LR-M	22
	Informe LR-M	23
	Criterios auxiliares de imagen que favorecen malignidad	24
	Criterios auxiliares de imagen que favorecen benignidad	25
	Criterios LI-RADS de respuesta a tratamiento	26
	Ejemplos de entidades LR-1 y LR-2	27
	Hallazgo de aspecto infiltrativo	28

Mesa de Contenido

		páginas
Preguntas frecuentes	Para empezar	29
	Qué hay de nuevo	31
	LI-RADS® categorías diagnósticas	35
	Categorías LI-RADS® la respuesta al tratamiento	37
	Diagnóstico	38
	Respuesta al tratamiento	45
	Técnica	48
	Manejo	50
	Reporte	52
	Características de imagen	55
Abreviaturas		58
CT / RM manual (Con Referencias) (pendiente)		

Otros documentos LI-RADS (pendiente): LI-RADS US , LI-RADS USCC , Descargas LI-RADS

Que es LI-RADS®?

El Sistema de Reporte y Almacenamiento de Imágenes del Hígado es:

- Un sistema exhaustivo para estandarizar la adquisición, interpretación, reporte y recolección de datos de imágenes del hígado
- Un documento dinámico en continua expansión y revisión según se incorporen nuevos conocimientos y sugerencias de los usuarios
- Diseñado para mejorar la comunicación, el cuidado del paciente, educación e investigación
- Aceptado y respaldado por el Colegio Americano de Radiología (CAR) •
- Desarrollado por una asociación internacional multidisciplinaria de radiólogos (diagnósticos e intervencionistas), cirujanos hepatobiliares, hepatólogos y hepato-patólogos
- Incluye a médicos del ámbito académico, en práctica comunitaria y especialistas en formación

---

LI-RADS puede ser utilizado para la atención clínica, la educación, la investigación por:

- Radiólogos del ámbito académico y comunitario
- Radiólogos en formación
- Otros profesionales de la salud a cargo de pacientes con patología hepática
- Investigadores

LI-RADS es consistente y totalmente integrado en:

- Guias de práctica clínica de AASLD

LI-RADS es consistente con:

- Guías de la NCCN

LI-RADS pueden ser utilizados por los centros de trasplante de hígado en los Estados Unidos.

- La conversión de categorías LI-RADS a clases OPTN es sencillo. Ver *página 15*.

Algoritmos del LI-RADS® v2018

Ultrasonido
LI-RADS®

Para **vigilancia** de CHC

En pacientes con cirrosis u otros factores de alto riesgo

Utilizando **sin contraste de ultrasonido**

CEUS
LI-RADS®

Para **diagnóstico** de CHC

En pacientes con cirrosis u otros factores de alto riesgo

Utilizando **ultrasonido con contraste** (CEUS)

CT / MRI Diagnóstico
LI-RADS®

Para **diagnóstico y la estadificación** de CHC

En pacientes con **cirrosis u otros factores de alto riesgo**, incluidos los candidatos a trasplante hepático con CHC

Utilizando **TC, RM con medios de contraste extracelulares** (MCE), o **RM con medios de contraste hepatobiliares** (MCHB)

CT / RM Respuesta Tratamiento
LI-RADS®

Para **evaluación de la respuesta a tratamiento locorregional**

En pacientes con **cirrosis u otros factores de alto riesgo,** incluidos los candidatos a trasplante hepático con CHC

Utilizando **TC, RM con medios de contraste extracelulares** (MCE), o **RM con medios de contraste hepatobiliares** (MCHB)

Notas:

- La desición de uso de TC o RM multifásica para el vigilancia de CHC depende de las guías clínicas de cada país, preferencia institucional u otras razones. LI-RADS no apoya ni está en contra del uso de TC o RM para este propósito, sin embargo el LI-RADS puede ser aplicado para interpretar y realizar el reporte de ambos estudios en caso de ser realizados.
- LI-RADS v2017 no aborda la respuesta al tratamiento con CEUS, o después de una terapia de tratamiento sistémica o cirugía. Estos serán abordados en la próxima versión de LI-RADS

Qué hay de nuevo en LIRADS v2018

Definición revisada y simplificada de crecimiento superior al umbral

- Definición de crecimiento superior al umbral se simplifica a: Aumento del tamaño de una masa ≥ 50% en ≤ 6 meses.
- **Razón fundamental**: lograr simplificación y concordancia con las definiciones propuestas por AASLD y OPTN.
  - AASLD, OPTN, y LI- RADS ahora tienen la misma definición para el crecimiento superior al umbral.

⚠ **Nota**: Los siguientes hallazgos que no cumplen criterios para TG se considera crecimiento por debajo al umbral :
- Hallazgos nuevos de ≥ 10 mm en ≤ 24 meses
- Aumento de tamaño ≥ 100% en estudios de imagen con diferencia de > 6 meses

Criterios revisados y simplificados para la LR-5:

- Criterios de LR-5 fueron revisados para que coincida con las definiciones de la AASLD.
- Las denominaciones -g- y -us- fueron eliminados por razones de simplicidad.
- Nuevos criterios LR-5 se enumeran a continuación y se resumen en la Tabla de diagnóstico (página 8):

Tamaño	Criterios	Comentarios
10-19 mm	Hiperrealce en fase arterial (HRFA) no en anillo y : • “ Lavado” (no periférico)	No provee puntos de exclusión para el trasplante de hígado en Estados Unidos
	Hiperrealce en fase arterial (HRFA) no en anillo y las dos siguientes: • Realce “Capsular” • “ Lavado” (no periférico)	Equivalente a OPTN 5A
	Hiperrealce en fase arterial (HRFA) no en anillo y : • Crecimiento superior al umbral	Equivalente a OPTN 5A-g
≥ 20 mm	Hiperrealce en fase arterial (HRFA) no en anillo **y** uno o más de los siguientes: • Realce “Capsular” • “ Lavado” (no periférico) • Crecimiento superior al umbral	Equivalente a OPTN 5B o 5X

* Nota - v2018 la definición del umbral de crecimiento: aumento de tamaño ≥ 50% de una masa en ≤ 6 meses

- **Razón fundamental:** sencillez; concordancia más estrecha con los criterios de la AASLD y OPTN.
  - LI-RADS y AASLD ahora tienen criterios idénticos para definir CHC.
  - LI-RADS y OPTN ahora tienen criterios casi idénticos para el CHC, con una excepción (abajo).

⚠ **Excepción:** 10-19 mm + HRFA+ “Lavado” (no periferico) = LR-5, pero no cumple con los criterios OPTN Clase 5

v2018 también incluye aclaraciones, correcciones y preguntas nuevas frecuentes, y algunos cambios de formato. La mayoría de estos son en respuesta a la retroalimentación de los usuarios desde el lanzamiento v2017.

¿Por qué es necesaria una actualización en 2018?

La misión y visión de LI-RADS a largo plazo es unificar criterios de imagen de diagnóstico de CHC. Recientemente, un hito fundamental fue logrado con la integración de LI-RADS en la Asociación Americana para el Estudio de las Enfermedades Hepáticas (AASLD) 2018 CHC, guias clinicas. Esta integración requiere revisiones a la definición LI-RADS del crecimiento superior al umbral y a uno de los criterios LI-RADS categoría 5 (10-19 mm + Hiperrealce en fase arterial (HRFA) no en anillo y " Lavado" (no periférico) = LR-5).
Aunque nuestra intención es realizar una actualización cada 3 a 4 años, la reciente unificación de LI-RADS con AASLD hizo necesaria la publicación acelerada de la versión 2018 para reflejar los cambios anteriores.

Esperamos que usted aprecie la necesidad de esta actualización acelerada. Reconocemos la importancia de planificar una actualización cada 3 a 4 años para darle estabilidad, por lo que la próxima gran actualización completa sera en el año 2021.

Gracias por su comprensión y por el uso de Li-RADS!

Respetuosamente,

El Comité Directivo LI-RADS

Adrija Mamidipalli
Alessandro Furlan, Silla, Rad-Path WG
Alexander Towbin, Silla, Pediatría WG
Amit Singal

Amol Shah
Un Tang, Presidente, Grupo de Trabajo Internacional
Andrej Lyshchik, Copresidente, CEUS WG
Ania Kielar, Copresidente, Extensión y Educación
Avinash Kambadakone, Silla, Técnica WG

Aya Kamaya, Silla, Ultrasonido WG
Claude Sirlin, Presidente del Comité Directivo
Cynthia Santillan
Demetri Papadatos
Donald Mitchell
Elizabeth Hecht, Copresidente, Gestión WG
Eric Ehman
Evan Siegelman

héroe Hussain
Jason Birnbaum
Jay Heiken, Copresidente, hepatobiliar WG

Jeff Weinreb
Jonathan Hooker
Judy Wawira
Kathryn Fowler, Co-Presidente, Gestión WG
Khaled Elsayes, Copresidente, Extensión y Educación

Lauren Hicks, Personal ACR
Marc Kohli, Silla, Tecnología y Aplicaciones WG
Mate McInnes, Silla, Evidencia WG
Maxime Ronot, Silla, lesiones benignas del hígado
Mustafa Bashir, Presidente, las lagunas en el conocimiento WG
Mythreyi Chatfield, Personal ACR
Reena Jha
Richard Do
Rohit Loomba
Sasha Roudenko
Soudabeh Fazeli
tom Hope
Victoria Chernyak, Vice-Presidente del Comité Directivo
William Hong
Yuko Kono, Presidente, CEUS WG

TC / RM LI-RADS® v2018

Aplica en pacientes con alto riesgo de CHC, es decir aquellos con:

- Cirrosis o
- Infección crónica por virus hepatitis B o
- CHC actual o previo

Incluyendo adultos candidatos y receptores de trasplante hepático postrasplante

No aplicar en los pacientes:

- Sin los factores de riesgo mencionados
- <18 años de edad
- Con cirrosis debido a la fibrosis hepática congénita
- Con cirrosis debido a un trastorno vascular tal como telangiectasia hemorrágica hereditaria, síndrome de Budd-Chiari, oclusión crónica de la vena porta, la insuficiencia cardiaca congestiva , o hiperplasia nodular difusa regenerativa

Aplica en estudios multifásicos realizados con:

- TC o RM con medio de contraste extracelular (MCE) o
- RM con medio de contraste hepatobiliar (MCHB)

No asignar una categoría LI-RADS a los siguientes hallazgos:

- Que tienen confirmación histopatológica de malignidad o
- Que son lesiones benignas de origen no hepatocelular confirmadas con histopatología, como hemangiomas

Ver *página 50* para la guia de reporte de lesiones previamente confirmadas con histopatología

CT / MRI LI-RADS® v2018 Categorías

Categorías Diagnosticas

LR-NC	No clasificable (debido a no inclusión en estudio o mala calidad de la imagen)
LR-1	Definitivamente benigno
LR-2	Probablemente benigno
LR-3	Probabilidad intermedia de malignidad
LR-M (Probablemente o definitivamente maligno, no necesariamente HCC)	
LR-4	Probablemente CHC
LR-5	Definitivamente CHC
LR-TIV	Tumor en la vena

Categorías de respuesta al tratamiento

LR-TR No evaluables	Tratado, Respuesta no evaluable (debido a no inclusión en estudio o mala calidad de la imagen)
LR-TR no viable	Tratado, Probablemente o definitivamente no es viable
LR-TR equívoca	Tratado, Equívocamente viable
LR-TR Viable	Tratado, Probablemente o definitivamente viable

Paso 1. Aplicar CT/ MR LI-RADS® Algoritmo de diagnóstico

Hallazgo no tratado y sin confirmación histopatológica en pacientes con alto riesgo de CHC

- Si no puede ser categorizado debido a la omisión o mala calidad de la imagen → LR-NC
- Si definitivamente hay tumor en vena (TIV) → LR-TIV
- Si es definitivamente benigno → LR-1
- Si es probablemente benigno → LR-2
- Si es probablemente o definitivamente maligno pero no específica CHC (e.j., aspecto en diana) → LR-M

De lo contrario, utilizar la tabla diagnostico para CT/RM señalada a continuación

- Si presenta probabilidad intermedia de malignidad → LR-3
- Si es probablemente CHC → LR-4
- Si es definitivamente CHC → LR-5

Tabla de diagnóstico para TC/RM

Hiperrealce en fase arterial (HRFA)		No HRFA		HRFA (no en anillo)		
Tamaño del hallazgo (mm)		<20	≥ 20	< 10	10-19	≥ 20
Enumerar los criteros principales: • Realce “Capsular” • “ Lavado” (no periférico) • Crecimiento superior al umbral	Ninguna	LR-3	LR-3	LR-3	LR-3	LR-4
	Uno	LR-3	LR-4	LR-4	LR-4 / LR-5	LR-5
	≥ Dos	LR-4	LR-4	LR-4	LR-5	LR-5

LR-4 / LR-5

Los hallazgos en esta tabla son categorizados sobre uno de los criterios principales adicionales:

- LR-4 - Con realce “ Capsular”
- LR-5 – Con “ Lavado” (no periférico) o Crecimeinto superior al umbral

Si no está seguro acerca de la presencia de cualquier de los criterios principales: categorizar como hallazgo ausente

Categorías (Página 7) | Caracteristicas mayores (Página 20) | Definición LR-NC (Página 8) | Tumor en la vena (Página 21) | LR-1 y LR-2 Ejemplos (Página 27) | Criterios LR-M (Página 22) | Categorías (Página 7) | Categorías (Página 7)

Paso 2. Opcional: Aplicar criterios auxiliares (CAs)

Los criterios auxiliares pueden ser utilizados a discreción del radiólogo para:
Mejorar la detección, aumentar su seguridad diagnóstica, o ajustar la categoría

Para ajuste de categoría (elevar o disminuir de categoría), aplicar los criterios auxiliares:

Uno o mas criterios auxiliares que favorecen malignidad: elevar en una categoría hasta LR-4
(La ausencia de criterios auxiliares no debe ser utilizada para disminuir el grado)

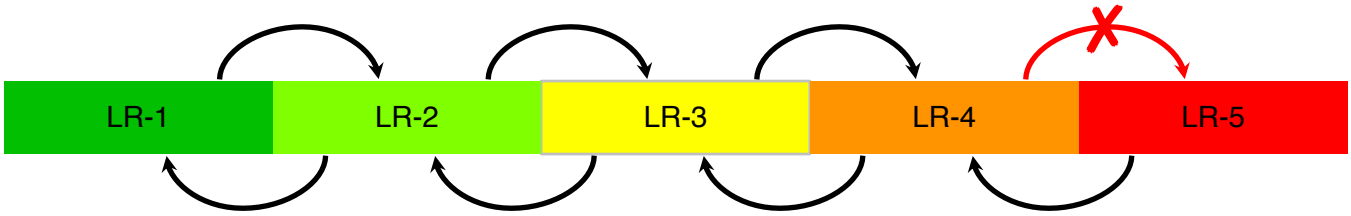

Uno o mas criterios auxiliares que favorezcan benignidad: disminuir en 1 grado la categoría
(La ausencia de estos criterios auxiliares no debe ser utilizada para elevar de categoría)

Si hay criterios auxiliares en contraposición (ej. uno o mas que favorezca malignidad y uno o mas favorezca benignidad): No ajustar la categoría

Los criterios auxiliares no pueden ser utilizados para elevar de categoría a LR-5

Criterios auxiliares que favorecen malignidad

Favorecen malignidad en general, no CHC en particular

- Visibilidad en US como un nódulo definido
- Crecimiento inferior al umbral
- Difusión restringida
- Leve a moderada hiperintensidad en T2
- Realce tipo corona
- Masa sólida con respeto graso
- Lesión sólida con respeto de siderosis
- Hipointensidad en fase de transición
- Hipointensidad en fase hepatobiliar

Favorecen CHC en particular

- “Cápsula” sin realce
- Nódulo dentro de nódulo
- Aspecto en mosaico
- Productos sanguíneos intralesionales
- Grasa intralesional mayor al hígado adyacente

Criterios auxiliares que favorecen benignidad

- Estabilidad en tamaño > 2 años
- Reducción de tamaño
- Realce similar al pool sanguíneo
- No distorsión de vasos sanguíneos
- Siderosis intralesional mayor al hígado adyacente
- Marcada hiperintensidad en T2
- Isointensidad en fase hepatobiliar

Si no hay seguridad de la presencia de cualquiera de los criterios principales: caracterizar ese criterio como ausente

Paso 3. Si es necesario, aplique “reglas de desempate”

Si no hay certeza de la presencia de tumor en vena, no se debe categorizar como LR-TIV



Si no hay seguridad entre dos categorías, elegir la categoría que refleje menor certeza

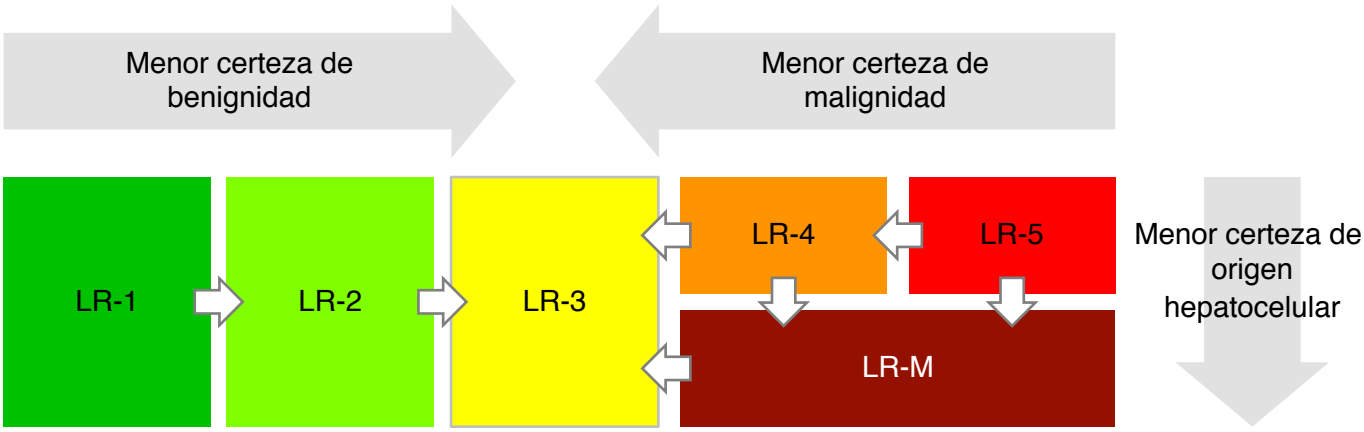

Paso 4. Revisión Final

Después de los pasos 1, 2 y 3 -

Pregúntese si la categoría asignada a la lesión parece razonable y apropiada

Si la respuesta es SI: Usted esta listo, avance al siguiente hallazgo (si es que hay otro).

Si la respuesta es NO: La categoría LI-RADS asignada podría ser inapropiada, por lo que se debe revaluar.

Paso 1. Aplicar algoritmo de respuesta a tratamiento LI-RADS® para TC/RM

Hallazgo tratado

- Si la respuesta a tratamiento no puede ser evaluada debido a mala calidad de imagen o no visualización de la lesión → **LR-TR No evaluable**

De lo contrario, utilizar la tabla de respuesta a tratamiento para TC/RM

- Si es probablemente o definitivamente no viable → **LR-TR No viable**
- Si es equívocamente viable → **LR-TR Equívoco**
- Si es probablemente o definitivamente viable → **LR-TR Viable**

Tabla de Respuesta a Tratamiento para TC/RM

Categoría de Respuesta	Criterio
LR-TR No viable	• Ausencia de realce de la lesión **o** • Patrón de realce post tratamiento esperable
LR-TR Equívoco	Patrón de realce post tratamiento atípico y que no cumple criterios de probablemente o definitivamente viable
LR-TR Viable	Tejido nodular, en forma de masa, o irregular en el centro o en la periferia de la lesión tratada, con cualquiera de los siguientes: • Hiperrealce en fase arterial **o** • Aspecto de lavado **o** • Realce similar al pretratamiento

Definiciones de criterios de respuesta a tratamiento
(página 26)

Paso 2. Medir el tamaño del tumor viable

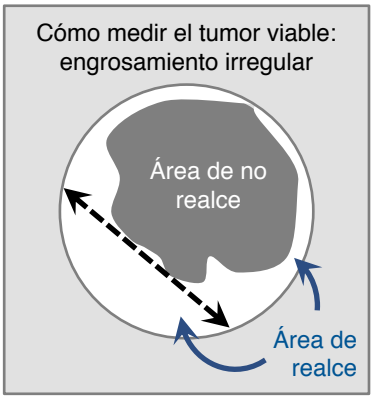

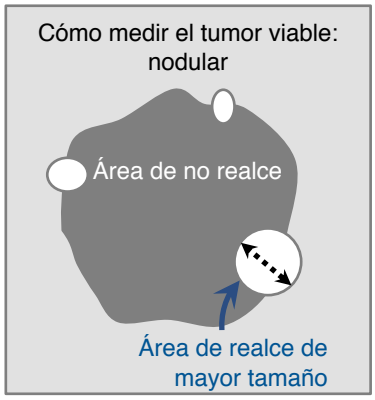

Tamaño del tumor (equívoco, probable o definitivamente) viable

Dimensión mayor a través del área de realce de la lesión tratada, sin incluir el área de no realce

Paso 3. Si se requiere, aplicar Reglas de Desempate

Si hay inseguridad entre dos categorías, elegir la categoría que refleja menor certeza según lo ilustrado a continuación

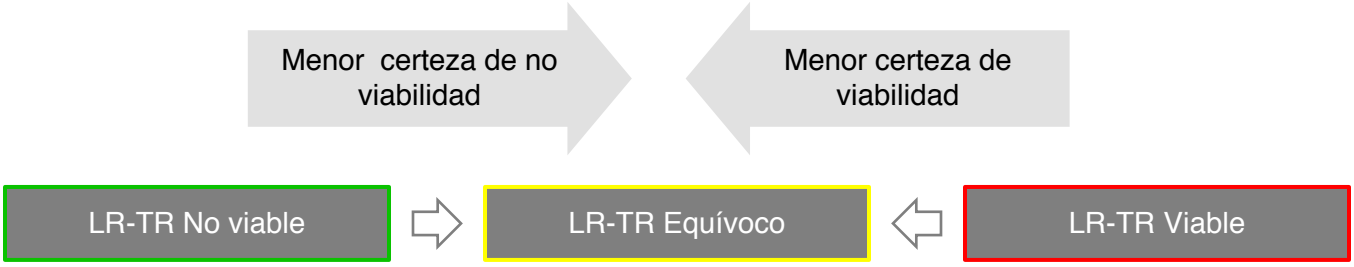

Paso 4. Revisión final

Luego de los pasos 1, 2, y 3 -

Pregúntese si la categoría de respuesta a tratamiento asignada parece razonable y apropiada

Si la respuesta es SI: Usted esta listo, continúe con el siguiente hallazgo (si hay otro).

Si la respuesta es NO: La categoría LI-RADS asignada podría ser inapropiada: se debe reevaluar.

CT/MRI LI-RADS® v2018
Recomendaciones Técnicas

TC

Equipo Recomendado	• TC multidetector con ≥ 8 detectores
Imágenes Requeridas	• Fase Arterial (La fase arterial tardía es la recomendada) • Fase venosa portal • Fase Tardía
Imágenes Sugeridas	• Pre contraste, si el paciente ha tenido tratamiento locorregional • Reconstrucciones Multiplanares

RM con medios de contraste extracelular o gadobenato de dimeglumina

Equipo Recomendado	• 1.5T o 3T • Antena de cuerpo

Imágenes Requeridas	• Imágenes en fase y fase opuesta sin contraste potenciadas en T1
	• Imágenes potenciadas en T2 (con supresión grasa por preferencia institucional)
	• Imágenes potenciadas en T1 multifásicas
	  • Imágenes pre contraste
	  • Fase Arterial (Preferiblemente fase arterial tardía)
	  • Fase venosa portal
	  • Fase Tardía

Imágenes sugeridas u opcionales	• Imágenes con información de difusión • Imágenes de sustracción • Adquisiciones multiplanares • Fase hepatobiliar de 1- a 3-hr con gadobenato de dimeglumina(El mismo tipo de secuencia como para el estudio multifase, se puede utilizar mayor ángulo de inclinación para aumentar el contraste T1)

RM con gadoxetato disodio

Equipo Recomendado	• 1.5T o 3T • Antena de cuerpo

Imágenes requeridas	• Imágenes en fase y fase opuesta sin contraste potenciadas en T1
	• Imágenes potenciadas en T2 (con supresión grasa por preferencia institucional)
	• Imágenes potenciadas en T1 multifásicas
	  • Imágenes pre contraste
	  • Fase Arterial (Preferiblemente fase arterial tardía)
	  • Fase venosa portal
	  • Fase de transición (2 a 5 minutos después de la inyección)
	  • Fase Hepatobiliar(El mismo tipo de secuencia como para multifase, puede utilizar mayor ángulo de inclinación para aumentar el contraste T1)

Imágenes sugeridas u opcionales	• Imágenes ponderadas por difusión • Imágenes de sustracción • Adquisiciones Multiplanares

Definición de las fases
(página 19)

Manejo Basado en CT/MRI LI-RADS®:

Opciones de Evaluación por Imágenes e Intervalos de Tiempo Sugeridos

A continuación se presentan las sugerencias de manejo en el consenso de la AASLD y LI-RADS de.

Opciones de Evaluación por imágenes para hallazgos no tratados

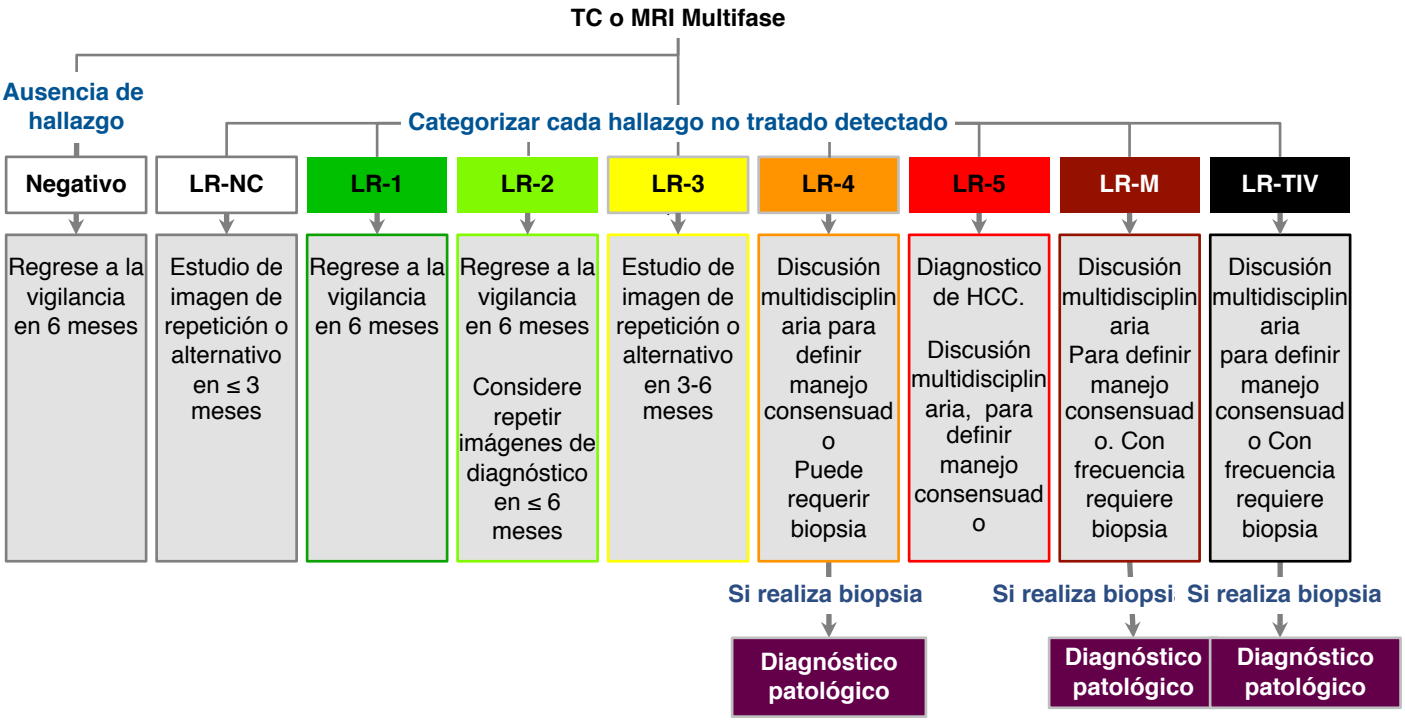

Hallazgos tratados

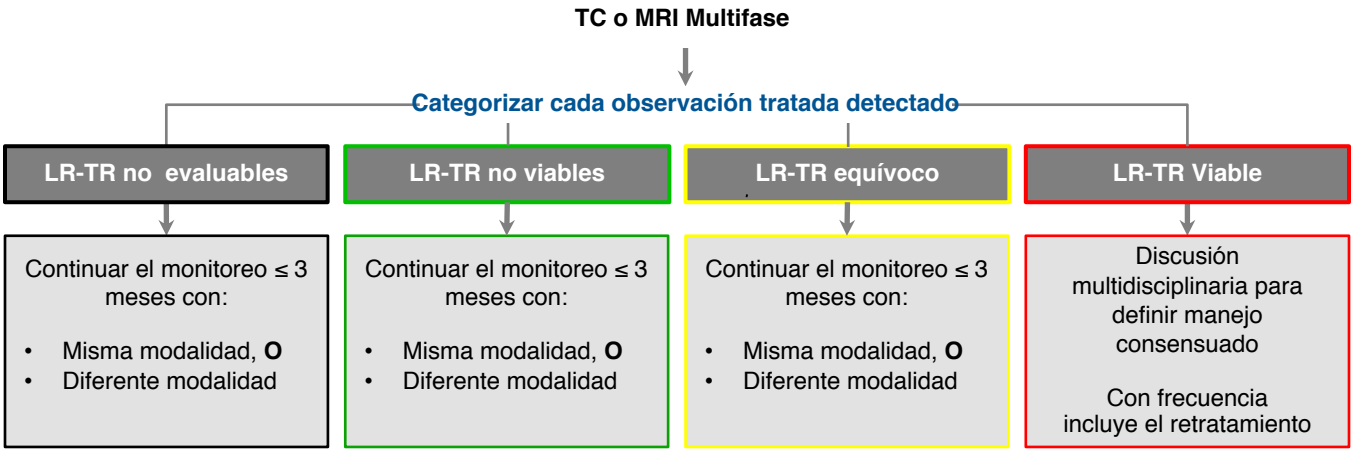

OPTN y LI-RADS® (para usuarios de LI-RADS en USA).

- El Sistema OPTN asigna puntos de excepción de CHC para pacientes con CHC candidatos a trasplante en USA.
- TC/RM LI-RADS puede aplicarse a candidatos a trasplante hepático que cumplan con los criterios de elegibilidad de LI-RADS (*página 6*).
- La información básica sobre LI-RADS y OPTN se proporcionan a continuación:

Técnica de imagen

Los requerimientos técnicos mencionados por la OPTN son casi idénticos a los de LI-RADS, excepto por la recomendación de LI-RADS para el uso de gadoxetato disodio.

informe

Los hallazgos que contribuyen a la estatificación OPTN (por ejemplo, LR-5, LR-5g, HCC patológicamente confirmado) se deben reportar con la siguiente información:

- Tamaño o tamaño del tumor viable si fue tratado
- Características principales utilizadas en la categorización

Aunque no cumplen con los criterios OPTN 5A o 5B:

- LR-M y LR-TIV deben ser reportados, ya que pueden afectar la evaluación pre-trasplante y/o la elegibilidad para el trasplante
- Los hallazgos LR-4 y LR-5us deben ser reportados, ya que existe una alta probabilidad de que representen CHC, y su presencia puede sugerir CHC multifocal.

Advertencias

Criterios OPTN y LI-RADS para HCC son idénticos excepto por:

Hallazgos entre 10-19 mm con HRFA no en anillo + “lavado” no periférico, pero sin realce tardio de “cápsula” o sin el crecimiento superior al umbral:

- OPTN: A estos no se les asigna ninguna clase OPTN.
- LI-RADS: Estos se clasifican LR-5 (consistente con AASLD).

Implicación: Algunos hallazgos LR-5 no cuentan con categoria OPTN 5.

Las poblaciones OPTN y LI-RADS difieren:

- OPTN: Se aplica a *todos* los candidatos a trasplante
- LI-RADS: se aplica *solamente* a los candidatos a trasplante que cumplían los criterios de elegibilidad (*página 6*)

Implicación: OPTN puede aplicarse en algunos candidatos para trasplante para los que no se recomienda LI-RADS debido a la validación incompleta de las imágenes para el diagnóstico no invasivo de HCC. Esto incluye pacientes pediátricos y causas vasculares de cirrosis.

Reporte CT/MRI LI-RADS® v2018: Consideraciones antes de emitir un Reporte LI-RADS®

Use su criterio y sentido común

Si un paciente tiene múltiples hallazgos: Decida si debe informar los hallazgos individualmente, en conjunto o como una combinación de ambos, con el objetivo de comunicar sus hallazgos y su impresión con mayor claridad

Adapte sus recomendaciones al paciente.

- *Página 14* proporciona una guía general para las opciones de evaluación por imágenes, pero tenga en cuenta que el tratamiento óptimo puede variar según el hallazgo o el paciente.

Algún hallazgo fue patológicamente comprobado?

Si al hallazgo se le ha realizado biopsia y no existe duda sobre el diagnóstico patológico (es decir, el diagnóstico patológico es una entidad maligna como HCC o el diagnóstico patológico es de una entidad benigna no hepatocelular como un hemangioma), reporte el diagnóstico patológico en lugar de la categoría LI-RADS.

Si al hallazgo se le ha realizado biopsia pero existe duda sobre el diagnóstico patológico o si el diagnóstico patológico es un posible precursor de HCC (nódulo regenerativo o displásico), reporte tanto la categoría LI-RADS como el diagnóstico patológico. Justificación: El reporte de ambos puede alertar al medico tratante de posibles resultados falsos negativos de la biopsia y/o la necesidad de un seguimiento cercano para detectar progresión a maligniidad.

Consulte la *página 31* para obtener más orientación.

¿Hay tumor en la vena?

En caso afirmativo, reporte la posible etiología. La mayoría de los hallazgos LR-TIV son HCC, pero algunos pueden ser ICC, H-ChC u otras neoplasias malignas no-HCC. Consulte la *página 21* para orientación sobre cómo informar LR-TIV.

¿Hay un hallazgo LR-M?

En caso afirmativo, reporte la probable etiología si es posible. El diagnóstico diferencial de LR-M incluye CCI, CHC-CC u otras neoplasias malignas no CHC, así como CHC con hallazgos atipicos en imagen. Ver *página 23* para más información.

Evitar lenguaje que obliga a biopsia u otro procedimiento invasivo

Si la biopsia hepática es necesaria, las siguientes frases podrían ser utilizados:

- Si la consideración de la biopsia hepática es adecuada, se pueden usar las siguientes frases:
- "Las opciones para el diagnóstico incluyen ____ y posiblemente una biopsia".
- "La diferenciación entre HCC y ___ Si dicha diferenciación es de utilidad para el manejo del paciente, puede considerarse biopsia".
- "La biopsia puede ser necesaria para distinguir entre HCC y ___".
- "... probablemente HCC. Para establecer un diagnóstico definitivo, se puede considerar la biopsia".

Reporte CT/MRI LI-RADS® v2018: Consideraciones antes de emitir un Reporte LI-RADS®

Es el paciente candidato a trasplante de hígado en los Estados unidos?

En caso afirmativo, la categoría LI-RADS necesita ser convertida a categoria OPTN por el equipo de radiologia o trasplantes. La conversión es sencilla si se informa lo siguiente: tamaño, características principales, y la categoria del hallazgo LR-5 * y las caracteristicas de CHC - o la viabilidad del tumor si fue tratado. Para la enfermedad más avanzada, informar la presencia de compromiso ganglionar, metástasis u observaciones LR-TIV. Además, informe los hallazgos LR-M ya que estos pueden afectar la elegibilidad del trasplante.

* Recuérde aunque sea categoria LR-5, hallazgos entre 10-19 mm con HRFA no en anillo + “lavado” no periférico, como criterio principal , no se considera Categoria 5A OPTN con puntos de excepción de CHC en USA.

CT/MRI LI-RADS® v2018 Informe

Hallazgo no tratado	Requisitos del Reporte	Contenido recomendado del Reporte
Sin Hallazgo	Debe ser informado en la conclusión.	"No hay hallazgos LI-RADS para reportar".
LR-NC	Debe ser reportado en la conclusión.	Mencione limitaciones técnicas o artefactos y sugerencias de evaluación.
LR-1 LR-2	Resumir en conjunto O Reportar en la conclusión si: fue un nódulo sospechoso en el ultrasonido previo o fue LR-4, -5 o -M en el estudio previo.	Mencione la categoría y el número aproximado de hallazgos. Si se está asignando una menor categoría, proporcione una justificación.
LR-3	Reporte en la conclusión si: no hay hallazgos de categoría superior o era LR-4, LR-5 o LR-M en estudios anteriores.	Mencione las características principales, crecimiento y hallazgos adicionales. Indique los cambios relevantes en comparación al previo.
LR-4 LR-5 LR-M	Debe reportarse en hallazgos y en la conclusión. Pueden resumirse en conjunto para mayor claridad.	Mencione las características principales, crecimiento, hallazgos adicionales y otras características. Indique los cambios relevantes en comparación al previo. Para LR-M: indicar probable etiología si es posible (véase *página 23*)
LR-TIV	Debe reportarse en hallazgos y en la conclusión.	Indicar probable etiología (véase *página 21*); describir los vasos comprometidos, y categorizar la masa en el parequima si la hay

Hallazgo Tratado	Requisitos del informe	Contenido recomendado de los informes
LR-TR No evaluable	Debe reportarse en hallazgos y en la conclusión.	Mencione limitaciones técnicas o artefactos y sugerencias de evaluación.
LR-TR No viable LR-TR Equívoco LR-TR Viable	Debe reportarse en hallazgos y en la conclusión. Pueden resumirse en conjunto para mayor claridad.	Mencione categoría y tamaño pre tratamiento, categoría de respuesta actual. Para TR viable o equívoco: reporte el tamaño del tumor viable, criterios de viabilidad y cambios relevantes en comparación al previo.

Todos los hallazgos reportados deben incluir:

- **Identificador:** número secuencial u otro identificador único, mantener fijo en todos los exámenes.
- **Número de imagen y la serie en que se midió el tamaño.** Si es posible, también guarde las imágenes clave en el PACS.

Fases LI-RADS® CT/MRI

Fase Arterial (FA)

FA Temprana

FA Tardía

En LI-RADS, la fase arterial se refiere a la fase arterial hepática a menos que se especifique lo contrario. La fase arterial incluye un rango de tiempo posterior a la inyección de contraste con las siguientes características:

- La arteria hepática y sus ramas presentan realce completo.
- Venas hepáticas aun sin opacificación por flujo anterógrado.

Dos subtipos:
FA temprana: Subtipo de FA en el que la vena porta no está opacificada.
FA tardía: subtipo de FA en el que se opacifica la vena porta.
La FA tardía se prefiere para el diagnóstico y estadificación del CHC, ya que el grado de realce del HCC es mayor en la FA tardía que en la FA temprana. Algunos CHC pueden demostrar hiperrealce solo en la FA tardía.

Fase Extracelular (FEC)

Fase pos contraste en la que el realce hepático se atribuye principalmente a la distribución extracelular del medio de contraste. En la practica, se refiere a:

- FVP y FT si se administra gadobenato o un medio extracelular (MCE).
- FVP solo si se administra gadoxetato.

Fase venosa Portal (FVP)

Rango de tiempo posterior a la inyección del medio de contraste con las siguientes características:

- La vena porta está completamente opacificada.
- Las venas hepáticas opacifican por flujo anterógrado.
- El parénquima hepático usualmente se encuentra en el pico de realce

Fase Tardía (FT)

Fase pos contraste adquirida con agentes extracelulares o gadobenato después de la fase venosa portal y con las siguientes características:

- Las venas porta y hepáticas están opacificadas pero menos que en la FVP.
- Realce del parénquima hepático, pero usualmente menos que en la FVP.

Generalmente se adquiere 2 a 5 minutos después de la inyección.

Fase Transicional (FTran)

Fase pos contraste adquirida con un medio de contraste Hepatobiliar después de la fase extracelular, antes de la fase hepatobiliar y con las siguientes características:

- Los vasos hepáticos y el parénquima tienen una intensidad de señal similar.
- La distribución intra y extracelular del contraste contribuyen sustancialmente al realce del parénquima

Generalmente se adquiere 2 a 5 minutos después de la inyección de gadoxetato. Normalmente no se obtiene con gadobenato.

Fase Hepatobiliar (FHB)

Fase pos contraste adquirida con un medio de contraste Hepatobiliar donde:

- El parénquima hepático es hiperintenso con respecto a los vasos hepáticos.
- Hay excreción del contraste en el sistema biliar.

Normalmente se adquiere alrededor de 20 minutos después de la inyección de gadoxetato.
Normalmente no se obtiene con gadobenato. Si se obtiene, generalmente se adquiere 1 a 3 horas después de la inyección de gadobenato.

La FHB es subóptima si el hígado no es más intenso que los vasos hepáticos.

LI-RADS® Principales Características de Imagen

HRFA
(no anillo)

Realce de tipo “no anillo” en la fase arterial, mayor de forma global o parcial que el realce del hígado. La parte que realza debe ser de mayor atenuación o intensidad que el hígado en la fase arterial.
El patrón de realce HRFA tipo anillo es criterio de inclusión para LR-M (página 22).

“Lavado”
(no periférico)

Reducción temporal en el realce central de todo o parte del hallazgo en comparación con el tejido hepático desde la fase temprana hasta la fase tardía, dando como resultado hiporealce en la fase extracelular:

- Fase venosa portal o tardía si se administra MCE o gadobenato
- Fase venosa portal si se administra gadoxetato

Puede aplicarse a cualquier hallazgo que realce, incluso si no hay HRFA. *Contraste con "lavado" periférico es criterio de inclusión para LR-M (página 22) o hipointensidad en FT o FHB son hallazgos complementarios que favorecen la malignidad (página 24).*

Realce tipo “Capsula”

Borde liso y uniforme alrededor o en la mayor parte de un hallazgo, mas grueso o mas visible que el tejido fibrótico del parénquima adyacente, visible como realce en anillo en FVP, FT o FTran.
Contraste con cápsula sin realce es hallazgo adicional que favorece el CHC (página 24) o realce tipo corona es hallazgo adicional favorece malignidad (página 24).

Tamaño

La dimensión más grande entre los bordes externos de un hallazgo:

- Incluir la "cápsula" en la medición.
- Seleccione la Fase, secuencia, plano en el que los márgenes son más claros.
- No medir en fase arterial o DWI si los márgenes son claramente visibles en fases diferentes (el tamaño puede sobreestimarse en la fase arterial debido al efecto aditivo del realce de los bordes del hallazgo y no debe medirse en DWI debido a la distorsión anatómica).

Umbral de
crecimiento

Aumento del tamaño de una masa en $\geq$ 50% tamaño en $\leq$ 6 m

Medir en la misma fase, secuencia y plano en los exámenes sucesivos

Aplique umbral de crecimeinto solo si la observación es inequívocamente una masa. No aplique si existe una posibilidad razonable de que la observación sea una pseudolesión; como una alteración de la perfusión. Vea la *página 57* para saber como cómo diferenciar las masas de las pseudolesiones

aplique el umbral de crecimiento *solamente* si hay un examen previo de TC o RM de calidad suficiente y técnica apropiada para determinar si un hallazgo es nuevo o ha crecido. No evalúe el umbral de crecimiento comparándolo con exámenes anteriores de US o CEUS.

Mida en la misma fase, secuencia y plano si es posible.

LI-RADS® Tumor en Vena

Tumor en vena

LR-TIV	Tejido blando en vena con realce inequívoco, independientemente de la visualización de masa parenquimatosa

Hallazgos adicionales para el diagnóstico de tumor en vena:
Las características de imagen que sugieren tumor en vena pero NO establecen su presencia se enuncian a continuación:

- Vena ocluida con paredes mal definidas
- Vena ocluida con restricción de la difusión
- Vena ocluida o mal definida en contigüidad con una masa parenquimatosa maligna
- Realce heterogéneo en la vena no atribuible a artefacto

Si se visualizan estas características, examine la vena para detectar tejido blando realzante.

Categorización:
Categorizar como LR-TIV.

Informe:
Indique en el informe la etiología más probable.
Vea a continuación para orientación:

LR-TIV

- Si es contigua a la masa blanco → "LR-TIV Puede deberse a una malignidad no CHC"
- Si es contiguo con una masa LR-5 → "LR-TIV definitivamente atribuible a CHC"
- De otra manera → "LR-TIV, probablemente atribuible a HCC

LR-M Criterios

Masa blanco o “diana” (ver a continuación la definición y su apariencia en imágenes)

O

Masa no blanco o target con uno o más de los siguientes:

- Apariencia infiltrativa Ver *página 28.*
- Marcada restricción de la difusión. Ver manual (pendiente).
- Necrosis o isquemia severa. Ver manual (pendiente).
- Otra característica que a juicio del radiólogo sugiere malignidad no atribuible a CHC (especificar en el informe). Ver manual (pendiente).

No evidencia de tumor en vena
No cumple con los criterios LR-5

Masa blanco, definición

Morfología de lesión tipo blanco o “diana”. Disposición concéntrica de los componentes internos. Refleja probablemente hipercelularidad periférica y fibrosis o isquemia del estroma central.

Característico de
- Colangiocarcinoma intra hepatico (CCI)
- Combinado CHC - colangiocarcinoma (Combinado CHC – CCA o CHC – CCA)
- Otras neoplasias no atribuibles a CHC

Puede verse en CHC con apariencia atípica.
Por lo tanto, la apariencia tipo blanco o “diana” sugiere neoplasia no atribuible a CHC, pero no excluye CHC.

Masa blanco, apariencia en imágenes en varias fases o secuencias

Realce dinámico tipo blanco o “diana”:

HRFA en anillo	Subtipo de HRFA en el cual el realce en la fase arterial es más evidente en la periferia del hallazgo
“Lavado” Periférico	Subtipo de "lavado" en el que el lavado es más evidente en la periferia del hallazgo
Realce central tardío	Área de realce central progresivo pos arterial

Apariencia tipo blanco o “diana” en DWI o FTran / FHB:

Restricción tipo blanco o “diana”	Patrón concéntrico en DWI caracterizado por restricción de la difusión en la periferia del hallazgo con menor restricción en el centro de la misma
Aspecto tipo blanco o “diana” en FTran o FHB	Patrón concéntrico en FTran o FHB caracterizado por moderada a marcada hipointensidad en la periferia del hallazgo con menor hipointensidad en el centro de la misma

LR-M criterios

Reporte:

El diagnóstico diferencial de LR-M incluye:

- Más comunes: CHC con hallazgos de imagen atípicos, CCI, CHC-CC
- Menos comunes: otros tumores malignos primarios o metastásicos, entidades benignas tales como hemangiomas esclerosantes y abscesos

Si es posible, los radiólogos deben indicar en su informe la etiología más probable para cada hallazgo LR-M, ya que esta información puede influir en el manejo , incluida la necesidad y la urgencia de la biopsia.

El siguiente algoritmo proporciona orientación basada en los hallazgos de imagen para determinar e informar la etiología más probable entre las causas más comunes. Las elevaciones en biomarcadores tumorales tales como AFP y CA 19-9, si está disponible, también ayudar en el diagnóstico diferencial (ver*Preguntas frecuentes página 39*).

LR-M

- Si la apariencia es infiltrante → "Probablemente representa CHC"
- Si hay al menos una característica de imagen sugiere origen hepatocelular
  - Grasa en la masa
  - Hierro en la masa
  - Sangrado en la masa
  - Arquitectura de nódulo dentro de nódulo
  - Arquitectura de mosaico
  - Cápsula sin realce
  - Hiperintensidad T1 intrínseca
  - Hiperintensidad FHB > hígado (si el FHB es adecuado)

  → "Puede representar HCC con características atípicas o ChCC-CCA"
- Si es masa blanco → "Lo más probable es que representa CCAI, ChCC-CCA, o CHC con características atípicas"
- De otra manera → "La etiología es incierta"

⚠ Algoritmo anterior no es definitivo. Solo describe las consideraciones de diagnóstico más comunes encontradas en los pacientes en situación de riesgo.

LI-RADS® Hallazgos Adicionales por Imágenes que Favorecen Malignidad y Modalidades de Imagen en las que son Visibles

Hallazgos adicionales que favorecen malignidad, no atribuibles a CHC en particular

Característica	Definición	CT	RM MCE	RM MCHB
Apariencia en US como nódulo bien definido	Apariencia en US simple de nódulo o masa bien definida correspondiente a hallazgo detectado por TC o RM	+	+	+
Crecimiento por debajo del umbral	Aumento inequívoco en el tamaño de una masa, menor que el crecimiento del umbral. Ver *la página 20* para la definición de umbral de crecimiento.	+	+	+
Realce tipo corona	Realce alrededor del hallazgo en fase arterial tardía o FVP temprana atribuible al drenaje venoso del tumor	+	+	+
Respeto graso en masa sólida	Escasez relativa de grasa en una masa sólida en el contexto de hígado graso O en nódulo interno en relación con un nódulo externo esteatósico	+ / –	+	+
Restricción en la difusión	Intensidad en DWI inequívocamente mayor que la del hígado no atribuible al efecto T2, y/o ADC inequívocamente más bajo que el hígado	–	+	+
Leve a moderada Hiperintensidad en T2	Leve o moderada mayor intensidad en T2WI que el hígado y similar o menor que el bazo sin sobrecarga de hierro	–	+	+
Respeto de hierro en masa sólida	Escasez de hierro en masa sólida en el contexto de hígado con sobrecarga de hierro O escasez de hierro en nódulo interno en relación con un nódulo externo siderótico	–	+	+
Hipointensidad en fase transicional	Intensidad en la fase de transición inequívocamente menor, en todo o en parte del hallazgo, en relación con el hígado adyacente	–	–	+
Hipointensidad en fase hepatobiliar	Intensidad en la fase hepatobiliar inequívocamente menor, en todo o en parte del hallazgo, en relación con el hígado adyacente	–	–	+

Hallazgos adicionales que favorecen malignidad, particularmente CHC

Característica	Definición	CT	MRI MCE	MRI MCHB
"capsula" Sin realce	Apariencia de la cápsula no visible como un anillo que realza. Ver la *página 20* para la definición de realce tipo "cápsula".	+	+	+
Arquitectura de nódulo dentro de nódulo	Presencia de nódulo interno de menor tamaño con diferentes características por imágenes que el nódulo externo de mayor tamaño	+	+	+
Arquitectura en mosaico	Presencia de compartimientos o nódulos internos distribuidos aleatoriamente , usualmente con diferentes características por imagen	+	+	+
Grasa en masa, más que en el hígado adyacente	El exceso de grasa dentro de una masa, en todo o en parte de la misma, en relación con el hígado adyacente	+ / –	+	+
Productos sanguíneos en la masa	Hemorragia intra o perilesional en ausencia de biopsia, trauma o intervención	+ / –	+	+

+ generalmente evaluable – no evaluable + / – puede o no ser evaluable

ADC = coeficiente de difusión aparente, DWI = Imagen con información de difusión, AEC = agente extracelular, AHB = agente hepatobiliar, FVP = fase venosa portal, T2WI = imagen potenciada en T2

LI-RADS® Hallazgos Adicionales por Imágenes que Favorecen Benignidad y Modalidades de Imagen en las que Son Visibles

Hallazgos adicionales que favorecen benignidad

Característica	Definición	CT	MRI MCE	MRI MCHB
Estabilidad en el tamaño ≥ 2 años	No cambio significativo en el tamaño del hallazgo en ausencia de tratamiento, medido en dos exámenes con ≥ 2 años de diferencia	+	+	+
Reducción en el Tamaño	Disminución espontánea inequívoca del tamaño a lo largo del tiempo, no atribuible a artefactos, error de medición, diferencias técnicas o reabsorción de productos sanguíneos	+	+	+
Realce paralelo al torrente sanguíneo	Patrón temporal en el cual el realce eventualmente alcanza y coincide con el del torrente sanguíneo	+	+	+
Ausencia distorsión de Vasos	Vasos atravesando un hallazgo sin desplazamiento, deformación u otra alteración	+	+	+
Hierro en masa, más que en el hígado	Depósito en exceso de hierro en la lesión en comparación con el hígado	+ / –	+	+
Marcada Hiperintensidad en T2	Intensidad en T2WI marcadamente más alta que el hígado y similar a los conductos biliares y otras estructuras con contenido líquido	–	+	+
Isointensidad en fase hepatobiliar	Intensidad en fase hepatobiliar similar al hígado	–	–	+

+ usualmente evaluable – no evaluable + / – puede o no ser evaluable

MCE = medio contraste extracelular, MCHB = medio contraste hepatobiliar, T2WI = imagen potenciada en T2

LI-RADS® Características de respuesta al tratamiento

Viabilidad	Presencia de células tumorales vivas dentro o a lo largo del margen de una lesión tratada. La viabilidad radiológica no es sinónimo de viabilidad patológica ya que las imágenes no son sensibles a focos pequeños o microscópicos de tumor residual.
Realce esperado en relación a un tratamiento especifico 	Patrón temporal y espacial de realce pos tratamiento esperado atribuible a cambios en la perfusión del parénquima relacionados con el tratamiento. Para algunos tratamientos, los patrones de realce temprano post tratamiento no pueden diferenciar de manera fiable el tumor viable del no viable. En el período inicial posterior al procedimiento para dichos tratamientos, la categoría más apropiada de respuesta puede ser LR-TR Equivoca.
Ausencia realce lesional 	Ausencia de realce dentro o a lo largo del margen de una lesión tratada. Nota: Desaparición completa después del tratamiento locorregional se considera equivalente a la ausencia de realce.
HRFA Post Tratamiento 	El HRFA nodular, en forma de masa, o grueso e irregular dentro o a lo largo del margen de una lesión tratada sugiere viabilidad tumoral posterior al tratamiento.
“Lavado” Post tratamiento 	La apariencia de lavado nodular, similar, en forma de masa, o grueso e irregular dentro o a lo largo del margen de una lesión tratada sugiere viabilidad tumoral después del tratamiento.
Realce pos tratamiento similar al pretratamiento 	Realce nodular, en forma de masa, o grueso e irregular similar al realce pretratamiento en todas las fases pos contraste dentro o a lo largo del margen de una lesión tratada sugiere viabilidad tumoral después del tratamiento, incluso en ausencia de HRFA o apariencia de lavado.

Ejemplos de entidades LR-1 y LR2

LR-1

Definitivamente benigno:

- Quiste
- Hemangioma
- Alteración en la perfusión. (ej., shunt arterio portal)
- Esteatosis hepática / área respetada de esteatosis
- Pseudomasa hipertófica
- Fibrosis confluente o cicatriz focal

Desaparición espontánea

La lista anterior no pretende ser exhaustiva

LR-2

Probablemente benigno:

- Quiste
- Hemangioma
- Alteración en la perfusión. (ej., shunt arterio portal)
- Esteatosis hepática / área respetada de esteatosis
- Pseudomasa hipertófica
- Fibrosis confluente o cicatriz focal

Nódulo bien definido sin característica de imagen maligna (ver abajo)

La lista anterior no pretende ser exhaustiva

Nódulo bien definido sin características malignas

Nódulo sólido < 20 mm bien definido comparado con el resto de los nódulos del parenquima adyacente Y sin ninguna característica mayor de CHC, sin características de LR-M , y sin características adicionales de malignidad.
Ejemplos comunes:

- T1 hiperintenso
- T2 hipointenso
- Siderótico
- Hiperintensidad en FHB
- Cualquier combinación de los previos

No HRFA, lavado, cápsula o crecimiento
NO característica de LR-M (ver *pag 22*)
No característica adicionales de malignidad (ver *pag 24*)

SI ≥ 20 mm, categorizar como LR-3 o superior dependiendo de las características de los hallazgos en las imágenes

Precaución: Nódulos con características sugestivas de hiperplasia nodular focal (HNF) o adenoma hepatocelular (AHC) generalmente deben categorizarse como LR-3. Con precaución, pueden categorizarse como LR-2. No deben categorizarse como LR-1.

Fundamento: Estos son diagnósticos de exclusión en pacientes de alto riesgo.

Observación con apariencia infiltrativa

Observación con apariencia infitrativa

Observación con márgen no cirunscrito (transición mal definida) considerada malignia con patrón de crecimiento permeativo.

Terminología:

- Tumores malignos con patrón de crecimiento permeativo son llamados frecuentemente “infiltrativos”.
- LI-RADS prefiere el término apariencia infiltrativa. Fundamento: puede representar infiltración de células tumorales al parénquima hepático, confluencia de pequeños nódulos , o ambos. La diferenciación es difícil.

Diagnóstico diferenial para tumores malignos con apariencia infiltrativa por TC o RM:

- Frecuente: CHC
- Poco frecuente: CCI, CHC- CCA, metástasis hepáticas de un primario extrahepático, linfoma.

Detección de tumores malignos con apariencia infiltrativa por TC o RM

- Pueden manifestarse como masa difusa mal definida, generalmente afectando mas de un segmento.
- A pesar del gran tamaño, pueden ser difíciles de detectar.
  - Las imagenes pre contraste pueden ayudar.
  - Frecuentemente es necesario un análisis cuidadoso de todas las imágenes disponibles.
- Características sugestivas (lista parcial)
  - Tumor en vena (generalmente la primera y mas útil de las claves)
  - Venas oscurecidas o no visualizada, no atribuíble a oclusion crónica benigna.
  - Densidad o señal heterogénea.
  - Hipointensidad leve a moderada en T1, hiperintensidad en T2, difusión restringida
  - Realce heterogéneo en una o mas fases.
  - Presencia de múltiples nódulos borrosos o mal definidos.
  - Distorsión de la arquitectura.

Falsos Positivos: Algunos procesos benignos pueden tener una apariencia infiltrativa y ser mal interpretados como malignos. Ejemplos: alteración en la perfusión focal o regional, depósito de grasa, depósito de hierro. Clave: éstos no invaden venas, oscurecen vasos o distorsionan la arquitectura parenquimatosa.

Categorización LI-RADS de observaciones mal definidas:

Observación mal definida sin confirmaciín histológica en pacientes en alto riesgo de CHC

- Si tumor en vena → LR-TIV
- Si se piensa que corresponde a una alteración focal o regional de la perfusión, grasa, hierro u otro proceso parenquimatoso no neoplásico → LR-2
- Si cumple criterios para LR-5 (ej: HRFA + lavado) → LR-5
- Cualquier otro → LR-M

Empezando

¿Qué es un hallazgo LI-RADS?

Un hallazgo es un área bien definida comparada con el parénquima adyacente hepático identificado en imágenes. Puede ser una lesión (masa o nódulo) o una pseudolesión (ej: alteración en la perfusión, pseudomasa hipertrófica o artefacto).

El término "hallazgo" es poco especifico. ¿Puedo usar otro término?

"Hallazgo" se aplica genéricamente a cualquier anormalidad aparente detectada en la imagen. Como un término genérico, se prefiere más que "lesión" o "nódulo", ya que algunos hallazgos (por ejemplo alteraciones de la perfusión o los artefactos) pueden representar pseudolesiones y no verdaderas lesiones o nódulos. Por estas razones el algoritmo LI-RADS utiliza el término genérico de "hallazgo". En escenarios de investigación, clínicos, educativos, el uso de términos específicos puede proporcionar una comunicación más clara y concisa. Dependiendo del contexto, es aceptable usar el término más preciso para que existe certeza. Por ejemplo, si hay certeza de que un hallazgos es una lesión verdadera en lugar de una pseudolesion, el término "lesión" es aceptable. Si hay certeza de que el hallazgos es un nódulo, entonces el término específico "nódulo" es aceptable. Para obtener más información, consulte el Manual (pendiente).

¿Por qué LI-RADS no aplica a pacientes sin factores de riesgo , pacientes < de 18 años o pacientes con cirrosis debida a fibrosis hepática congénita?

El valor predictivo positivo de las imágenes para CHC no es suficientemente alto en dichos pacientes.

¿Por qué LI-RADS no aplica a pacientes con cirrosis debido a un desorden vacular como telangiectasia hemorrágica hereditaria, sindrome de Budd-Chiari, oclusión crónica de la vena porta, congestión cardíaca, hiperplasia nodular regenerativa difusa?

Dichas condiciones se asocian a formación de nódulos hiperplásicos benignos que pueden parecerse al CHC en imágenes, y potencialmente causar un diagnóstico falso positivo.

No estoy seguro de que mi paciente tenga cirrosis. ¿Puedo aplicar LI-RADS TC / RM?

Usted puede aplicar LI-RADS y dar una categoría condicional. Ejemplo: "masa de 25 mm con HRFA y lavado. Si el paciente tiene cirrosis o hepatitis B crónica, cumple criterios para LR-5 (definitivamente CHC)."

Mi institución es un centro de trasplante y requiere del uso del sistema OPTN. ¿Puedo usar LI-RADS en lugar o en conjunto con OPTN?

Si, se puede usar LI-RADS en cualquier paciente con cirrosis , hepatitis B crónica, o con diagnóstico actual o previo de CHC. Esto incluye a candidatos para trasplante hepático y / o receptores con cualquiera de estos factores de riesgo.

Empezando

Mi paciente tiene un tumor primario maligno extrahepático activo. ¿Puedo usar LI-RADS?

Si, LI-RADS puede aplicarse, pero la asignación de LR-5 debe hacerse con cautela porque los criterios de LI-RADS y las categorias no fueron desarrolladas o validadas en estas situaciones. Los tumores malignos extrahepaticos concurrentes reducen el valor predictivo positivo de LR-5 para CHC, especialmente si el tumor primario es hipervascular. Si no está seguro, categorizar como LR-M en lugar de LR-5; considere efectuar imágenes adicionales y discusión multidiisciplinaria.

¿Puedo usar el algoritmo de diagnóstico LI-RADS en un paciente que padece una insuficiencia cardíaca y la cirrosis?

Sí. LI-RADS puede utilizarse en un paciente con insuficiencia cardíaca y cirrosis, siempre que la cirrosis no sea secundaria a la insuficiencia cardíaca o de otro trastorno vascular (verpágina 4).

¿Por qué LI-RADS no aplica a exames de TC o RM monofásicos?

La caracterización por imágenes de todas las principales caracteristicas de LI-RADS solo es posible si se adquieren múltiples fases. Ver *pag 13* para recomendaciones técnicas de LI-RADS.

¿Como interpreto e informo observaciones en pacientes de alto riesgo con estudios monofasicos en TC o RMI?

Proporcione su mejor diagnóstico o diagnósticos diferenciales. Sugiera TC o RMI multifásica si una categorización formal con LI-RADS ayudaría al manejo del paciente.

¿Por qué no debo asignar una categorizacion LI-RADS a tumores malignos con confirmación patológica o lesiones patológicamente probadas como benignas de origen no hepatocelular.

La intención de LI-RADS es clarificar la comunicación. Asignar una categoría LI-RADS a una lesión patológicamente probada (en la cual hay certeza de su diagnóstico) puede causar confusión, especialmente para las categorías de LI-RADS que transmiten cierta incertidumbre (ej: LR-2, LR-3, LR-4, o LR-M).

¿Debo asignar una categoría LI-RADS a una lesión benigna de origen hepatocelular probada patológicamente (ej: nódulos de regeneración o displásicos)?

Estas son excepciones a la regla previa. Para nódulos de regeneración o displásicos patológicamente probados, además del diagnóstico patológico, debe asignarse una categoría LI-RADS. La asignación de LI-RADS disminuye el daño potencial de un falso negativo por patología, facilita el monitoreo de nódulos para detectar progresion y contribuye a las decisiones de manejo.

Qué hay de nuevo

¿Por qué LI-RADS cambio los criterios LR-5?

Para lograr congruencia con los nuevos criterios de la AASLD publicados en 2018.

¿Cómo afectará esto a la especificidad de hallazgos LR-5 para el diagnóstico de carcinoma hepatocelular?

Los criterios revisados son discretamente menos estrictos; y se espera cierta reducción especificidad. La disminución probablemente sea minima, sin embargo, los estudios anteriores han demostrado que en pacientes de alto riesgo, la combinación de hallazgos de tamaño entre 10-19 mm con HRFA no en anillo + “lavado” no periférico: proporciona> 90% de especificidad para el HCH.

¿Por qué LI-RADS elimina las designaciones -us y -g?

Por simplicidad y según los comentarios de los usuarios internacionales, las designaciones son irrelevantes fuera de los Estados Unidos y adicionan una complejidad innecesaria.

¿Por qué LI-RADS v2018 cambia la definición del umbral de crecimiento?

Por simplicidad y la concordancia con los criterios de la AASLD y OPTN.

Qué hay de nuevo

¿Cómo funciona el cambio en la definición de la caracterización del crecimiento?

El impacto en la categorización se resume a continuación:

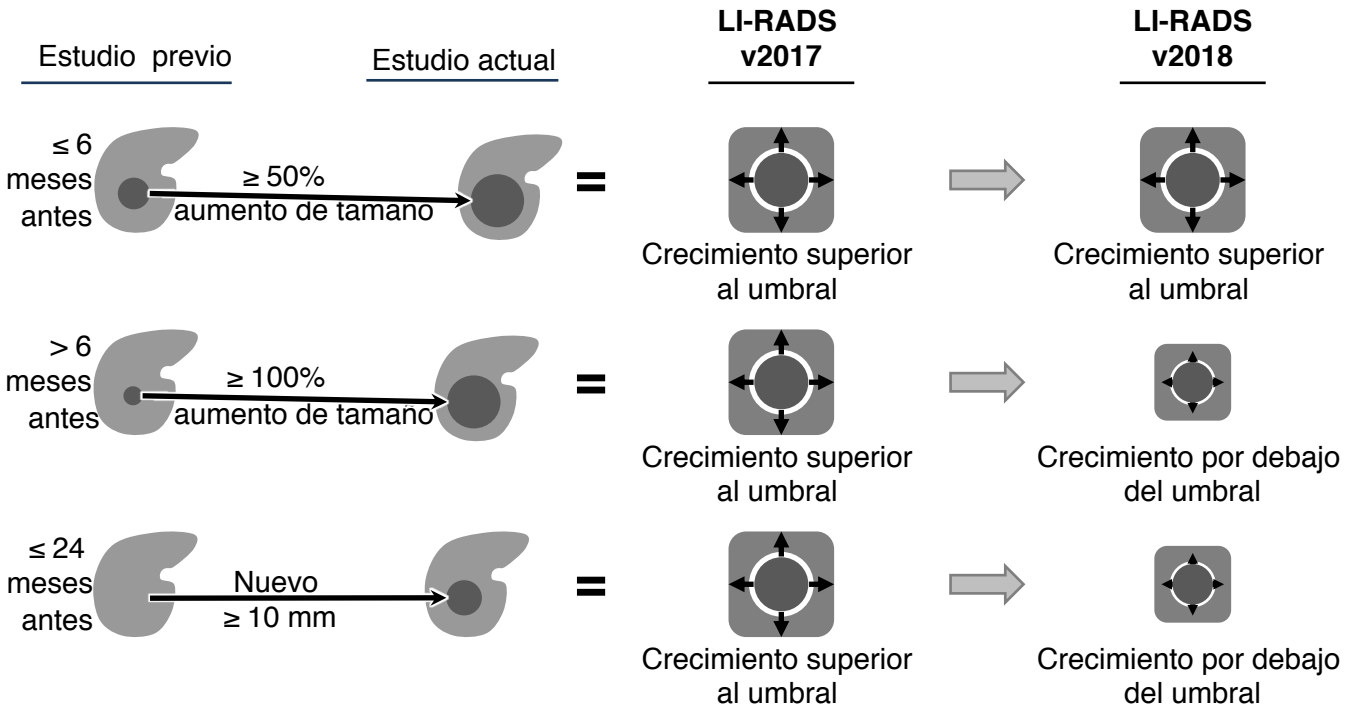

¿Cómo los cambios incluidos en la v2018 impactan en la categorización?

El impacto en la categorización se resume a continuación:

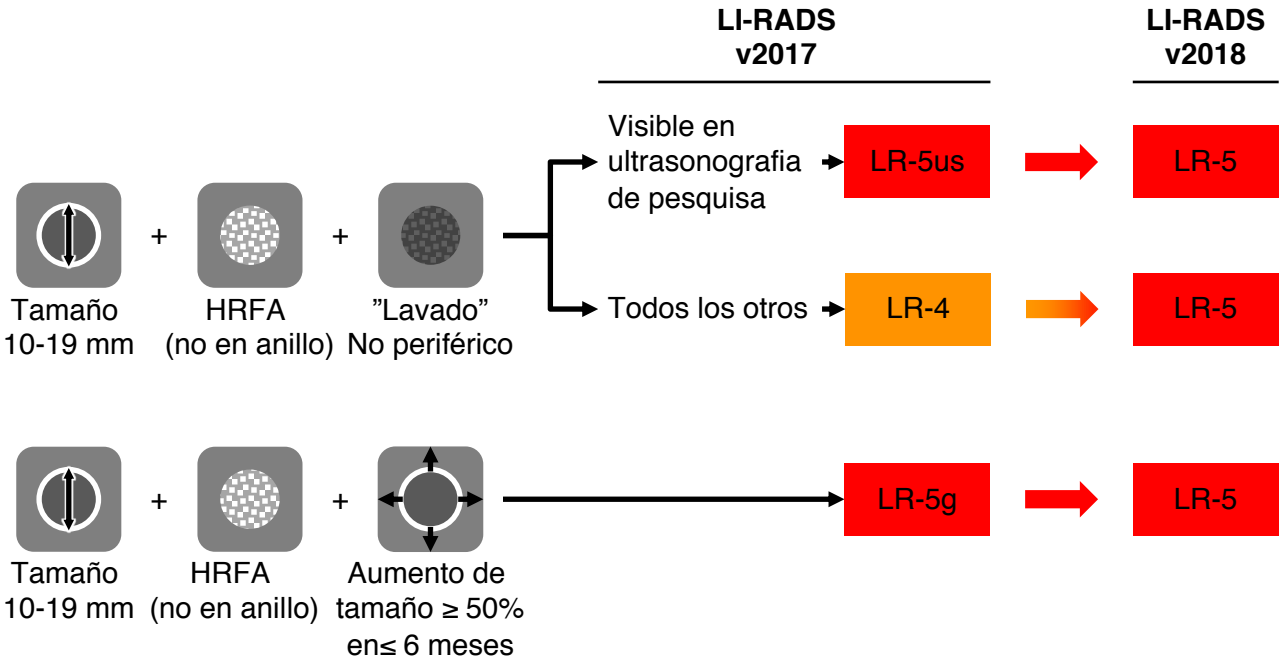

Qué hay de nuevo

¿Cómo los cambios incluidos en la v2018 impactan en la categorización?

El impacto en la categorización se resume a continuación:

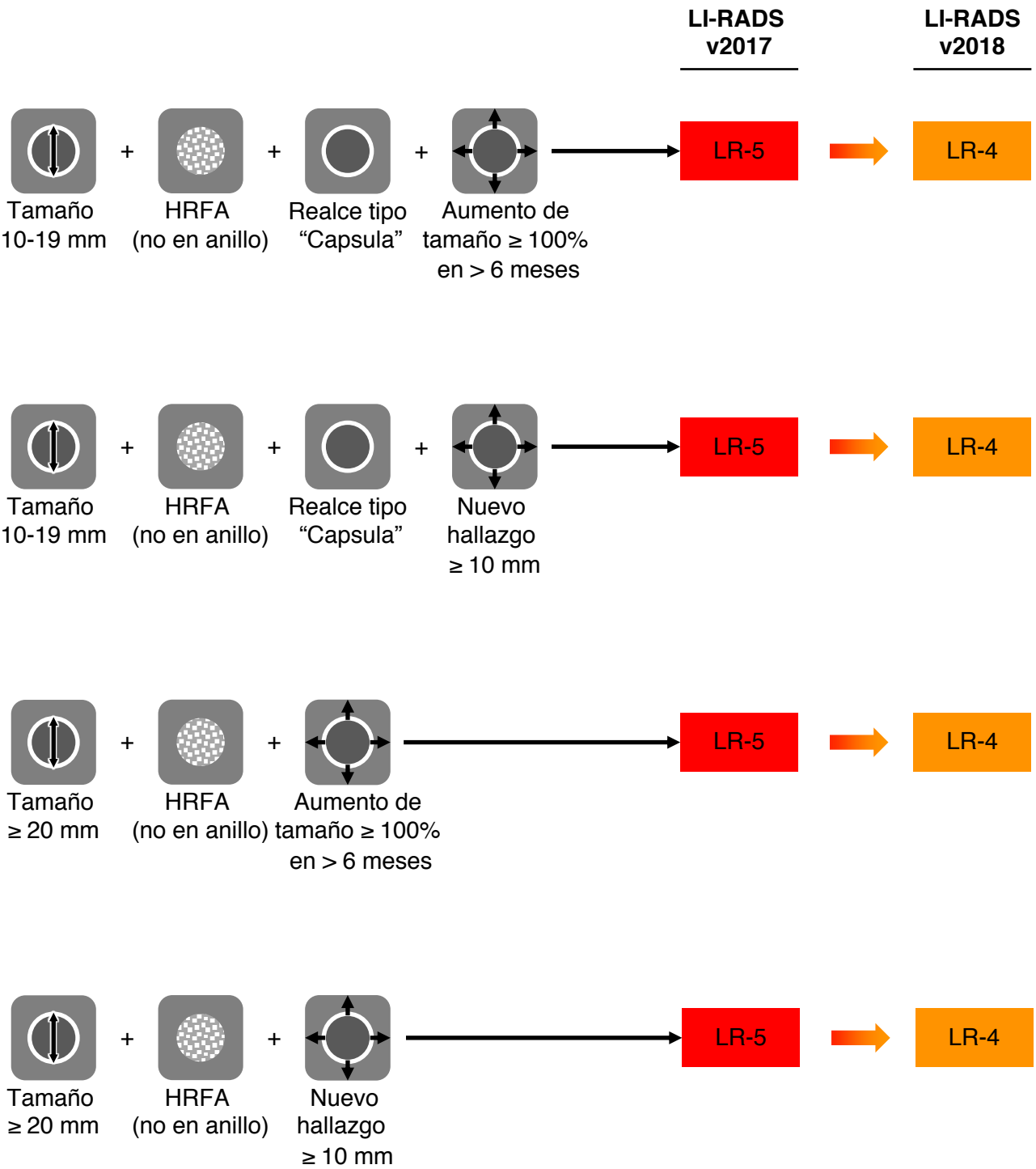

Qué hay de nuevo

Soy un radiólogo en un centro de trasplantes en los Estados Unidos ¿Cuáles son las diferencias clave entre LI-RADS 5 y OPTN Clase 5?

Sólo hay una diferencia sustancial entre LI-RADS 5 y Clase OPTN 5:

Tamaño 10-19 mm + HRFA (no en anillo) + ”Lavado” no periférico = **LI-RADS v2018**: LR-5 | **OPTN**: No es definitivo un CHC (No Clase 5)

¿Qué otras diferencias?

Otras diferencias se refieren a la nomenclatura. Por ejemplo:

Caracteristicas	v2018 LI-RADS	OPTN
10-19 mm + HRFA + crecimento superior al umbral	LR-5	**OPTN 5A-g**
10-19 mm + HRFA + “lavado” no periférico + realce tipo “cápsula”	LR-5	**OPTN 5A**
20-50 mm + HRFA + 1 o más hallazgos adicionales principales	LR-5	**OPTN 5B**
> 50 mm + HRFA + 1 o más hallazgos adicionales principales	LR-5	**OPTN 5X**
El realce de los tejidos blandos en el interior de la vena	LR-TIV	**OPTN 5X**
Una o más características de LR-M	LR-M	**No cumple con los criterios para el CHC**

LI-RADS® Categorías de diagnóstico

¿Cuáles son las categorías diagnósticas LI-RADS?

Son categorías que reflejan la probabilidad de CHC, malignidad no CHC o benignidad.

Las categorías LI-RADS diagnósticas corresponden exactamente con las categorías histológicas?

No, las categorías reflejan las probabilidades; que no corresponden a categorías histológicas exactas.

Por ejemplo, mientras que los hallazgos LR-1 son benignos, no en todas las entidades benignas se pueden categorizar LR-1. En particular, los nódulos regenerativos y nódulos displásicos de bajo grado no se pueden categorizar como LR-1 debido a que la caracterización por imágenes no puede excluir definitivamente focos malignos en estas lesiones.Los hallazgos LR-5 son CHC, pero no todos los CHC se pueden clasificar como LR-5. En particular, los CHC <10 mm, los CHC sin HRFA, y CHC con características atípicas (por ejemplo, HRFA en anillo) no pueden ser LR-5.

¿Cuál es el diagnóstico diferencial de cada categoría diagnóstica?

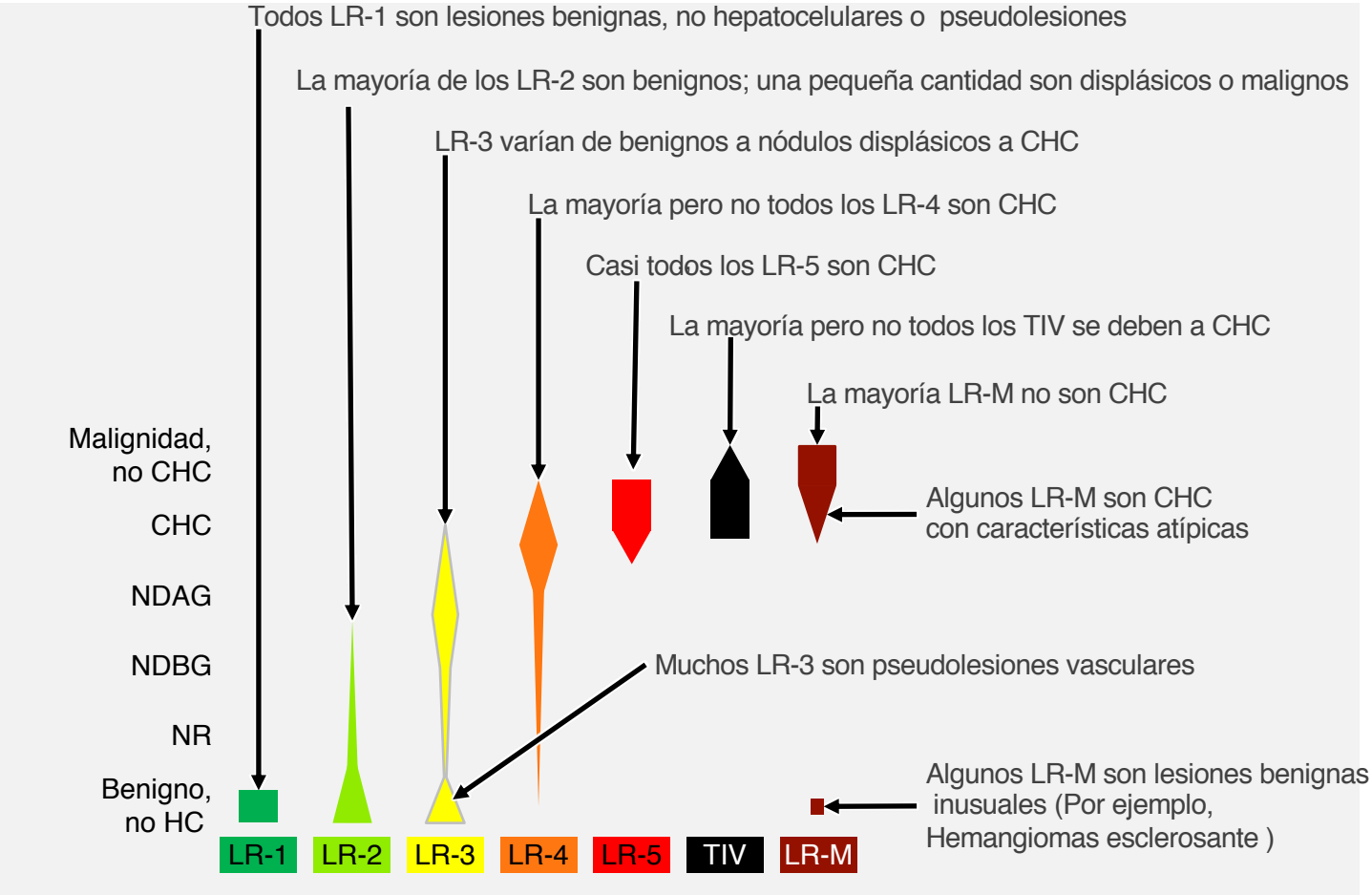

HC = hepatocelular. NDAG = Nódulos displásicos de alto grado. NDBG= Nódulos displásicos de bajo grado. NR = Nódulo regenerativo

LI-RADS® Categorías de diagnóstico

¿Cuál es el porcentaje de CHC y tumores malignos asociados a cada categoría LI-RADS ?

El porcentaje (con intervalos de confianza del 95%) asociado a LR-1, LR-2, LR-3, LR-4, LR-5, y LR-M, se resume a continuación:

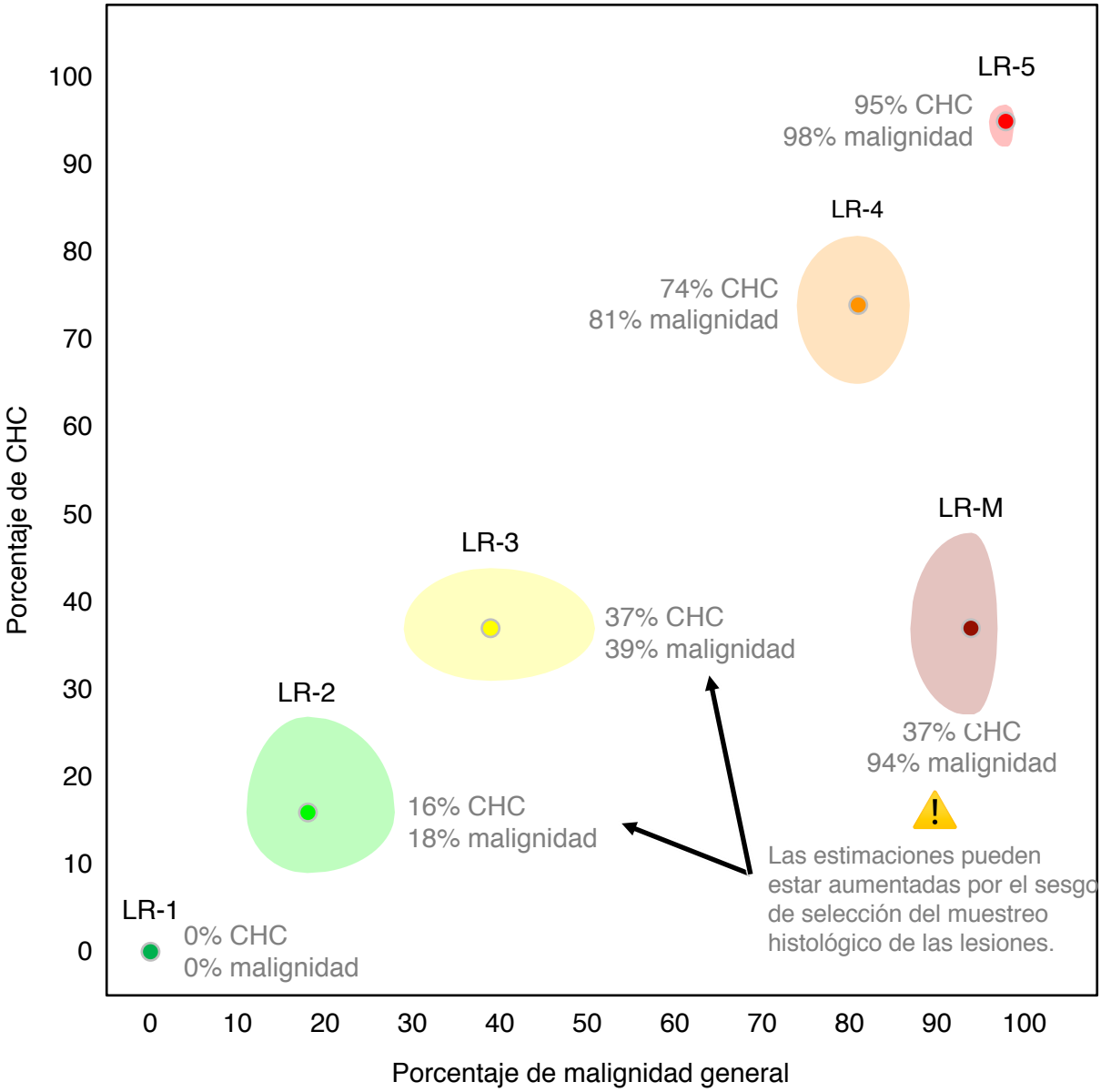

El gráfico anterior representa datos de la literatura utilizando en versiones 2014 y 2017. Gráfico con datos de la versión 2018 aún no están disponibles.

Referencia

CB van der Pol et al. ILCA 2018: 12th Annual Conference of the International Liver Cancer Association. 2018.

LI-RADS® Categorías de respuesta al tratamiento

¿Cuáles son LI-RADS categorías de respuesta al tratamiento?

Son categorías que reflejan la probabilidad de viabilidad tumoral después del tratamiento locorregional.

¿Las categorías de respuesta al tratamiento LI-RADS se corresponden exactamente con la viabilidad tumoral histológica?

No, las categorías reflejan las probabilidades, que no corresponden con exactitud a viabilidad tumoral histológica.

Por ejemplo, imagenes no invasivas no pueden excluir pequeños focos de células tumorales vivas. Por lo tanto, en LR-TR no viable no hay evidencia de tumor viable, sin embargo no excluye la viabilidad histológica.

Diagnóstico

¿Por qué LI-RADS no tiene una categoría para el CHC confirmado histológicamente análogo al BI-RADS 6?

La biopsia juega un rol menos importante en el diagnóstico y manejo del CHC en pacientes de alto riesgo que en casos de cáncer de mama. Sin embargo, dicha categoría puede ser útil en algunas situaciones y la categoría confirmada histológicamente está planeada para la próxima actualización mayor de LI-RADS en 2021 o 2022.

¿Cómo determinar si una observación es no categorizable (LR-NC)?

Una observación es considerada no categorizable si no se puede categorizar de manera significativa porque las fases claves fueron omitidas o estan degradadas, impidiendo la evaluación de una o mas de las características mayores. Como resultado directo, las categorias razonabes van desde aquellas en las que el cáncer es poco probable (LR-1 o LR-2) a aquellas donde el cáncer es probable (LR-4, LR-5, LR-M).

No asigne LR-NC si el rango de categorías se puede estrechar a LR-1 vs LR-2 o LR-4 vs LR-5 vs LR-M.

No asigne LR-NC si la categorización es difícil solo por las características inusuales de las imágenes o por la incapacidad de caracterizar criterios auxiliares.

¿Cuál es la diferencia entre LR-5 y LR-M?

LR5 indica 100% de certeza para CHC. LR-M indica alta certeza de malignidad pero con características no específicas de CHC.

¿Por qué LI-RADS tienen una categoría LR-M?

LR-M fue creado para categorizar las observaciones que son altamente probables de ser maligno pero que carecen de características de imagen específicas para CHC. El diagnóstico diferencial de tales observaciones incluye CHC con características atípicas y neoplasias no CHC tales como CCI y H-CC. La diferencia entre estos diversos tumores malignos puede ser importante debido a las posibles diferencias en el pronóstico y tratamiento. Por ejemplo, el trasplante de hígado es generalmente contraindicado en pacientes con ICCI o H-CC, mientras que el trasplante de hígado puede ser un tratamiento curativo en los pacientes con CHC. La presencia de LR-M alerta al equipo de tratamiento y el paciente, por la posibilidad de que el cáncer que no sea CHC, información que puede influir en el manejo del paciente.

LR-M excluye CHC?

LR-M no excluye CHC. El diagnóstico diferencial para LR-M incluye CHC con características imageneológicas no específicas, colangiocarcinoma y otros tumores malignos.

Con los datos actuales, alrededor de 1/3de las observaciones LR-M son CHC, aproximadamente 2/3 son neoplasias malignas no CHC, y aproximadamente 5% son benignos.

Diagnóstico

Si la diferencia entre el CHC, CCI y CHC-CC puede ser clínicamente importante, ¿por qué no tener una categoría LI-RADS diferente para cada tipo de tumor?

Todavía no existe suficiente evidencia científica para desarrollar criterios de imagen y categorías que diferencian estos tipos de tumores con 100% de certeza. Por lo tanto, LI-RADS tiene una sola categoría, LR-M, para indicar una alta probabilidad de la presencia de uno de estos tipos de tumor.

Como se mencionó en la página XX, sin embargo, hay ocasiones en que las características de imagen permiten al radiólogo indicar una lista de tipos de tumores probables. En estas circunstancias, la comunicación clara del tipo (s) de tumor es más probable pueden ayudar a orientar el tratamiento del paciente incluso si hay menos de 100% de certeza. Ver*página 23* para obtener orientación sobre la presentación de informes LR-M.

¿Cómo categorizo una masa con apariencia infiltrativa que no cumple criterios LR-TIV o LR-5?

LR-M, con aspecto infiltrante sugiere malignidad, pero no proporciona certeza del 100% para el CHC. Tumores malignos no CHC y algunas observacines benignos pueden tener un aspecto infiltrante. Ver *página 28*. Por otra parte, todavia no se han validad los criterios de imágen que ayudan a diferenciar de forma fiable CHC de aspecto infiltrante de un tumor maligno. Por lo tanto, LR-M es la categoría más apropiada.

Sin embargo, dado que la mayoría de las masas con aspecto infiltrante en pacientes en situación de riesgo son CHC, por lo que se debe considerar la posibilidad de incluir en su informe que la etiología más probable es CHC.

- Por ejemplo: “LR-M con el aspecto infiltrativo, probablemente representa CHC que no cumple con los criterios LR-5”. Véase *página 28*.

En la página 23, LI-RADS indica que los niveles elevados de biomarcadores circulantes tales como AFP y CA 19-9 pueden ayudar a reducir el diagnóstico diferencial de LR-M. Que define niveles elevados de AFP y CA 19-9 y cómo se interpretan?

No hay cortes simples para la interpretación de la AFP o niveles de CA 19-9. Los valores “normales” para estos biomarcadores son inferiores o iguales a 10 ng / mL y ≤ 37 unidades / ml, respectivamente, pero la interpretación de los valores por encima de estos niveles puede ser un reto. Los valores dependen de la etiología de la enfermedad hepática subyacente y pueden fluctuar con los cambios en la actividad de la enfermedad hepática. Por estas razones, las elevaciones de bajo nivel tienen un bajo valor predictivo positivo para el CHC o CC. A la inversa, valores muy elevados, por ejemplo AFP> 400 ng / ml, proporcionan una alta especificidad pero una baja sensibilidad. A menudo, la tendencia durante el tiempo es más útil que un valor de una sola vez. Por ejemplo, un aumento en el nivel de AFP de 20 a 60 ng / ml es sugestiva de CHC, mientras que un valor de una sola vez de 60 ng / ml no es tan diagnóstico. Otro reto es el conocimiento limitado de las diferencias entre estos biomarcadores de CHC-CC de CHC o CCI. La interpretación de la elevaciones de biomarcadores también puede ser difícil si los pacientes tienen lesiones con diferentes apariencias en las imágenes, ya que es posible tener cánceres sincrónicos, por ejemplo, CHC en una lesión LR-5 y CCI en una lesión LR-M. La investigación es necesaria para comprender mejor la interpretación de la AFP, CA 19-9, y otros biomarcadores emergentes.

A pesar de las advertencias anteriores, alguna orientación es útil y es proporcionada en la página siguiente.

Diagnóstico

A continuación se muestra una guía general para interpretar la elevación de la AFP:

- Marcada elevación de AFP (≥ 200 ng / ml) → alta probabilidad de CHC
- Elevación moderada de AFP (≥ 100 ng / ml) →moderate a alta probabilidad de CHC

A continuación se muestra una guía para la interpretación de la elevación de CA 19-9:

- Marcada elevación de CA 19-9 (≥ 200 unidades / ml) → alta probabilidad de CCI
- Moderada elevación de CA 19-9 (≥ 100 unidades / ml) → moderada a alta probabilidad de CCI

Se anima a los radiologos para conocer la interpretación de los valores de los biomarcadores en el contexto de la discusión multidisciplinaria.

¿Cómo se categoriza tumor en vena?

LR-TIV. Tumor en la vena indica malignidad. Aunque CHC es la causa más común, otros tumores pueden crecer en vasos tales como CCI, CHC-CC, y rara vez metástasis en el hígado.

Se debe revisar en las imágenes el parénquima contiguo a la masa. La categoría LI-RADS de una masa contigua (si está presente) puede ayudar a sugerir la causa más probable de tumor en la vena. Esta información no altera la categoría, pero puede influir en el manejo del paciente y debe ser informado si es posible.

- Ejemplos:
  - “LR-TIV contigua a una masa del parénquima LR-4, probablemente debido a CHC.”
  - “LR-TIV contigua a una masa del parénquima LR-5, sin duda debido a la CHC.”
  - “LR-TIV contigua con la masa del parénquima LR-M, puede ser debido a malignidad no-HCC.”
  - “LR-TIV contigua con masa del parénquima de aspecto infiltrativo, probablemente debido a CHC.”

Ver *página 21*

¿Por qué LI-RADS cambió LR-5V a LR-TIV?

Dado que tumores malignos diferentes al CHC (por ejemplo, CCI, CHC-CC) pueden causar tumor en vena, categorizar todas las observaciones con tumor en vena como LR-5V (ej: CHC seguro con tumor en vena) es incorrecto.

La tabla de diagnóstico LI-RADS incluye observaciones sin HRFA o cualquier característica importante adicional. Estoy confundido. ¿Cómo podría tal observación será visible en el primer lugar?

Las observaciones sin APHE o cualquier criterio principal adicional puede ser evaluadas según las características auxiliares que favorecen a malignidad, características auxiliares de benignidad, u otras características de imagen (por ejemplo, T1 hiperintensidad, T2 hipointensidad, DWI hipointensidad, Hiperintensidad en la fase hepatobiliar).

Diagnóstico

¿Se puede explicar cómo categorizar los diferentes nódulos hepaticos <20 mm sin criterios principales asociados o características LR-M?

Un nódulo <20 mm sin criterios principales asociados o caracteristicas de LR-M normalmente se clasifica LR-2. Ejemplos incluyen nódulos sideroticos, nódulos hiperintensos en T1, nódulos hipointensos en T2, nódulos hipointensos DWI, y nódulos hiperintensos en fase hepatobiliar.

Si el nódulo tiene uno o más criterios auxiliares, que favorece a malignidad y sin características complementarias que favorecen la benignidad, se debe categorizar LR-3. Ejemplos incluyen nódulos esteatosico, nódulos hiperintensos en T2, nódulos con restricción en la difusión y nódulos hipointenss en fase hepatobiliar (FHB).

El algoritmo siguiente explica cómo categorizar dichos nódulos, basado en la presencia de criterios auxiliares (CAs).

Nódulo <20 mm:

- Sin HRFA, “lavado”, “cápsula”, o umbral de crecimiento
- Sin Características de la LR-M

		Ejemplos	Comentarios
Sin CAs de malignidad →	LR-2	• Nódulo Siderotico • Nódulo hiperintenso en T1 • Nódulo hipointenso en T2 • Nódulo hipointenso en DWI • Nódulo hiperintenso FHB	Se trata de un nódulo LR-2 sin características malignas (ver *página 20*, *página 22*, *página 24*).
≥ 1 CAs de malignidad **Y** ≥ 1 CAs de benignidad →	LR-2	Nódulo con dos de los siguientes: • Grasa intralesional (CAs de malignidad) **Y** • Reducción de tamaño espontánea (CAs de benignidad)	La presencia de CAs en conflicto impide el ajuste de categoría.
≥ 1 CAs de malignidad **Y** Sin CAs de benignidad →	LR-3	Nódulo con uno o más de los siguientes: • Grasa intralesional • Hiperintensidad enT2 • Restricción en la difusión • Hipointensidad FHB	La presencia de uno o más CAs de malignidad excluye categorización LR-2 y el nódulo tendria que aumentar su categoria de diagnóstico (ver *página 8*) es decir, LR-3.

CAs = Criterios auxiliares

Diagnóstico

¿Se puede categorizar los nódulos ≥ 20 mm sin criterios principales asociados o características LR-M?

Depende de si dichos nódulos tienen criterios auxiliares (CAs).

Si no tienen CAs o si el radiólogo elige que no se aplican los CAs, estos nódulos deben ser categorizados LR-3, siendo desplazada a la *segunda casilla de la izquierda en la fila superior* de la tabla TC / RM de diagnóstico:

Tabla de diagnóstico CT/RM

Hiperrealce en fase arterial (HRFA)		sin HRFA		HRFA (no en anillo)		
Tamaño del hallazgo (mm)		<20	≥ 20	< 10	10-19	≥ 20
Enumerar los criterios principales: • "Lavado" (no periférico) • Realce capsular • Crecimiento superior al umbral	Ninguno	LR-3	LR-3	LR-3	LR-3	LR-4
	Uno	LR-3	LR-4	LR-4	LR-4 / LR-5	LR-5
	≥ Dos	LR-4	LR-4	LR-4	LR-5	LR-5

Estos incluyen nódulos hiperintensos en T1 , nódulos hipointensos en T2, nódulos hipointensos en el DWI, y nódulos hiperintensos en fase hepatobiliar.

Si, por el contrario, el nódulo tiene uno o más de los criterios auxiliares que favorecen la malignidad, y no tiene criterios auxiliares que favorecen la benignidad, y el radiólogo elige aplicar CA(s), y entonces se clasifica LR-4. Ejemplos incluyen nódulos esteatosicos, nódulos hiperintensos en T2, nódulos que restringen en la difusión y nódulos hipointensos en fase hepatobiliar.

Con respecto a los nódulos que carecen de los criterios principales y características de LR-M, ¿por qué los que miden < 20 mm se categorizan LR-2 o LR-3 (si hay CAs que favorecen malignidad), mientras que los que miden ≥ 20 mm se clasifican LR-3 o LR -4 (si no hay CAs que esten favoreciendo a malignidad)?

Debido a la diferencia de tamaño. Los nódulos ≥ 20 mm son más propensos a ser malignos de los nódulos <20 mm y así se deben asignar a una categoría superior.

Diagnóstico

¿Por qué no criterios auxiliares pueden ser utilizados para categorizar a LR-5?

Los criterios auxiliares aumentan la confiabiliadad del diagnóstico y modifican la probabilidad de malignidad. Las características no tienen suficiente especificidad para CHC para permitir la categorización a LR-5.

¿Por qué LI-RADS usa los criterios auxiliares como opcionales?

Esto se hizo para animar a más radiólogos a usar LI-RADS mediante la reducción de su complejidad. A medida que nuevos usuarios se familiaricen con LI-RADS, se pueden utilizar los criterios auxiliares para mejorar aún más su práctica.

¿Qué debo hacer si algunos criterios auxiliares sugieren benignidad y otros malignidad?

No cambie la categoría (ver *página 9*).

¿Y si hay muchas características auxiliares que favorecen la malignidad más que la benignidad?

No cambie la categoría (ver *página 9*).

¿Por qué las reglas de desempate eligen la categoría que refleja menor certeza?

Esto mantiene 100% de certeza para LR5 y LR1. Por ejemplo, si hay dudas sobre si una observacion es definitivamente o probablemente benigna, entonces no se puede considerar definitivamente benigna. La regla tambien ayuda a obtener 100% de valor prredictivo positivo de LR5 para CHC. SI hay incertidumbre entre LR-5 y LR-4 o LR5 y LR-M, las reglas de desempate seleccionan LR-4 o LR-M respectivamente.

¿Una Categoría LR-3 o LR-4 excluye tumor maligno no CHC?

No. los criterios de LR-3 y LR-4 no son específicos para orígen hepatocelular y por lo tanto no excluyen un tumor maligno no CHC. Asi, una pequeña minoría de hallazgos LR-3 o LR-4 pueden ser tumores malignos no CHC.

Paso 4 del algoritmo de diagnóstico LI-RADS es evaluar si la categoría asignada parece razonable y adecuada o se debe reevaluar si no. ¿Puede dar un ejemplo?

Un ejemplo sería un hallazgo con HRFA en anillo que ha disminuido de manera inequívoca en tamaño durante los exámenes de seguimiento sin tratamiento y que la reducción de tamaño no es atribuible a la resorción de los productos sanguíneos. Aunque el HRFA en anillo generalmente se categorización como LR-M, la reducción de tamaño espontánea sería inusual para una neoplasia maligna y sugiere un diagnóstico alternativo tal como un hemangioma esclerosante. En este caso, la mejor categoría sería LR-1, LR-2, LR-3 o dependiendo del nivel de confianza.

Diagnóstico

LR-4 / LR-5

¿Cómo puedo categorizar las observaciones que se localizan en la casilla con linea "diagonal" LR-4 o LR-5? Las observaciones en esta casilla se deben ser categorizadas LR-4 **O** LR-5, de pendiendo de:

10-19 mm hallazgo con HRFA (no en anillo) y un criterio principal adicional

- Si realza "cápsula" → LR-4
- Si hay "lavado" → LR-5
- Si el crecimiento es superior al del umbral (Equivalente a OPTN 5A-g) → LR-5

En cuanto a las observaciones de 10-19 mm con HRFA (no en anillo) y un unico criterio principal adicional, ¿Cómo se comparan Li-RADS v2018, AASLD 2018, y OPTN categorías?

Solo un criterio principal adicional

	LI-RADS v2018	AASLD 2018	OPTN
Tamaño 10-19 mm + HRFA (no en anillo) + Realce tipo "Capsula" "	LR-4	LR-4	
Tamaño 10-19 mm + HRFA (no en anillo) + "Lavado" no periférico	LR-5	LR-5	No cumple criterios de CHC
Tamaño 10-19 mm + HRFA (no en anillo) + Crecimiento superior al umbral	LR-5	LR-5	**OPTN 5A-g**

Respuesta al tratamiento

¿Qué es una observación tratada?

Una observación que fue tratada por terapias locoregionales como ablación por radiofreuencia, ablación percutánea con etanol, crioablación, ablación por microondas, embolización transarterial o quimioembolización, quimioembolización con esferas cargadas con doxorubicina, radioembolización transarterial y radioterapia de haz externo. Ver manual (pendiente).

¿Qué hay sobre las observaciones tratadas con terapia sistémica?

LI-RADS v2017 no aborda la evaluación de la respuesta al tratamiento sistémico.

¿Puedo utilizar el algoritmo de LI-RADS de respuesta al tratamiento en un paciente que recibio terapia locorregional y terapia sistémica?

Sí. En pacientes sometidos a terapia sistémica, los radiólogos pueden decidir aplicar el algoritmo de respuesta al tratamiento para evaluar las lesiones después de la terapia locorregional. sin embargo, los radiólogos pueden no aplicar este algoritmo para evaluar la respuesta al tratamiento de otras lesiones en estos pacientes.

¿Cómo determino si una observación tratada es no evaluable?

Una categoría LR-TR no evaluable se debe asignar si la respuesta al tratamiento no se puede evaluar de manera significativa debido a una técnica de imagen inadecuada o una calidad de imagen inadecuada. No asigne una categoría de respuesta no evaluable si la calidad de imagen es adecuada, incluso si las características de imagen son difíciles de caracterizar o interpretar. Ver manual (pendiente).

¿Qué pasa si la fase arterial es inadecuada pero la fase venosa portal muestra un realce inequívoco? ¿Es eso no evaluable o equívoco?

Asigne una categoría de respuesta de LR-TR equivoca. Considere la repetición inmediata de las imágenes o, si es necesario para asegurar una fase arterial adecuada, un método alternativo.

¿Cuál es el intervalo de seguimiento óptimo para evaluar la respuesta al tratamiento?

Los intervalos de seguimiento óptimos dependen del tratamiento, las guías institucionales y las restricciones de reembolso. En general, se recomienda una TC o RM de seguimiento cada 3 meses, aunque las imágenes iniciales al mes pueden ser de utilidad después de ciertos tratamientos. Ver *página 14.*

Respuesta al tratamiento

¿Hay dificultades para evaluar la respuesta demasiado pronto después del tratamiento?
Los cambios relacionados con el tratamiento en la perfusión parenquimatosa pueden parecerse u oscurecer el realce tumoral, produciendo falsos positivos o falsos negativos en la evaluación de viabilidad.
Este error diagnostico es particularmente relevante para radioembolización o radioterapia de haz externo, donde las lesiones pueden retener HRFA e incluso crecer ligeramente durante los primeros meses después del tratamiento.

¿Qué debo hacer si no estoy seguro entre tumor viable versus cambio posterior al tratamiento?
Categorice como LR-TR Equívoco si la calidad de la imagen es adecuada. Ver *página 12.*

¿LR-TR no viable excluye la viabilidad microscópica?
No. LR-TR no viable significa que no hay evidencia macroscópica de tumor viable, pero pequeños focos de células tumorales vivas no pueden excluirse mediante imágenes no invasivas.

¿Cómo distingo tumor residual de nuevo tumor adyacente a una observación tratada?
A diferencia del nuevo tumor en el hígado adyacente, el tumor residual generalmente surge dentro o en el margen de la observación tratada. No existe un umbral de distancia desde el margen que permita distinguir entre una nueva lesión de una recurrencia marginal. Utilice su criterio para hacer la distinción y aplicar el algoritmo LI-RADS correspondiente (TC/RM en la evaluación de respuesta al tratamiento o diagnóstico). Ejemplo: una nueva observación tiene características que indican un origen de novo (por ejemplo, nódulo en nódulo) y / o excluye metástasis de la lesión tratada (ej., Diferencias en grasa, hierro o señal en FHB): esto debería considerarse un nuevo tumor.

¿Cómo evalúo la respuesta al tratamiento del tumor en vena?
Puede ser desafiante. Aplique los criterios de respuesta al tratamiento LI-RADS lo mejor que pueda

---

¿Cómo puedo categorizar e informar un nuevo tumor en la vena que se presenta adyacente a un hallazgo tratado?

Un nuevo tumor en la vena debe ser categorizado como LR-TIV y se informa como “nueva LR-TIV adyacente a un hallazgo tratado”. El hallazgo tratado debe ser categorizado y se informa como cualquier otro hallazgo tratado. Fundamento: el hallazgo de tumor nuevo en la vena debe ser comunicada al médico tratante como LR-TIV, ya que este nuevo hallazgo puede afectar el manejo del paciente, independientemente de la categoría de respuesta al tratamiento del hallazgo tratado.

Respuesta al tratamiento

¿Debo evaluar la respuesta de cada observación si el número de observaciones es grande?
Si hay una gran cantidad de observaciones tratadas con características similares en las imágenes post-tratamiento y que probablemente representen una respuesta similar, puede evaluar la respuesta al tratamiento de forma global.

¿Cómo puedo clasificar la respuesta al tratamiento de una observación que desaparece por completo después del tratamiento?

Como no viable, es decir, LR-TR no viable.

¿Cómo evalúo la respuesta al tratamiento de una observación que se desarrolla a lo largo del margen quirúrgico de un tumor resecado?

Las nuevas observaciones situadas a lo largo del margen quirúrgico deben ser categorizados utilizando el algoritmo de respuesta al tratamiento LI-RADS como no evaluables, no viable, equívoca o viable.

¿Cómo evalúo una observación que se desarrolla a distancia desde el margen quirúrgica de un tumor resecado?

Una observación que se desarrolla a distancia desde el margen quirúrgico después de la hepatectomía debe ser categorizada utilizando el algoritmo de respuesta de diagnóstico LI-RADS como LR-NC, LR-TIV, LR-1, LR-2, LR-3, LR-4, LR-5 o LR-M.

Técnica

¿Qué modalidad y agente de contraste recomienda LI-RADS para el diagnóstico o la estadificación?

LI-RADS brinda orientación sobre la técnica de imagen adecuada para cada modalidad (TC, RM) y tipo de contraste (MEC, MCHB) pero no recomienda ninguna modalidad o contraste en particular. La elección de la modalidad y el contraste depende de las preferencias del paciente, la tolerancia y la seguridad; numerosos factores pueden afectar la calidad de la imagen o la factibilidad del examen; modalidad y contraste del estudio previo; y experiencia institucional y del radiólogo. Se anima a los radiólogos a adaptar la modalidad y el contraste a cada paciente en forma individual.

¿Cómo monitorear la respuesta al tratamiento?

Aunque el control de la respuesta al tratamiento puede efectuarse con TC o RM y con cualquier agente de contraste:

- La RM puede ser preferible a la TC después del tratamiento con TACE-lipiodol porque el lipiodol de alta densidad dentro del tumor embolizado puede dificultar la identificación del realce tumoral residual o recurrente
- La RM con un agente extracelular puede ser preferible a la RM con ácido gadoxético, ya que este es propenso a artefactos por movimiento en la fase arterial. En pacientes en los que la detección de nuevas lesiones se considera más importante que la evaluación de la respuesta en las lesiones tratadas, la RM con ácido gadoxético puede ser adecuada.

Los radiólogos deben adaptar la modalidad de estudio y el tipo de contraste a cada paciente y al tratamiento realizado

¿Puedo usar LI-RADS para interpretar e informar si se omiten las imágenes recomendadas?

Sí. Se puede asignar una categoría LI-RADS específica incluso si se omiten las imágenes recomendadas. Por ejemplo, un examen con solo imágenes en fase arterial y fase tardía permitiría una clasificación segura de LR-5 si se demuestra una masa con hiperrealce en fase arterial, "lavado" y "capsula".

¿Las recomendaciones técnicas de LI-RADS para TC y RM son consistentes con OPTN?

Sí. Consulte la *página 15* para breve revisión de OPTN y LI-RADS. Ver Manual (pendiente) para revisión detallada.

¿Por qué LI-RADS usa la "fase transicional" en lugar de la "fase tardía" para el ácido gadoxético?

Para la RM con ácido gadoxético, el período de 2-5 minutos después de la inyección representa una transición entre la fase extracelular dominante (es decir, fase portal) y la fase intracelular dominante (es decir, fase hepatobiliar), por lo tanto se denomina "fase transicional". Durante este período, tanto el contraste en el espacio intracelular como en el extracelular contribuyen sustancialmente al realce del parénquima hepático. Esto es diferente de lo que ocurre en la fase tardía convencional utilizando otros agentes, en donde el realce refleja la distribución extracelular del material de contraste.

Técnica

¿Por qué se prefiere utilizar la fase arterial tardía? ¿Y cuál es el tiempo de retraso óptimo para iniciar a adquisición de las imágenes?

La fase arterial tardía es la recomendada porque el realce del CHC suele ser mayor en la fase arterial tardía que en la fase arterial temprana, e incluso algunos CHC solo muestran realce en la fase arterial tardía. El retraso óptimo para iniciar la adquisición depende de la modalidad (TC / RM); tipo, volumen y concentración del agente de contraste; tasa de inyección del contraste; método de sincronización (tiempo fijo / seguimiento del bolo / ejecución temporizada); y número y tiempo al centro del espacio-K de las fases arteriales (para RM). Ver manual (pendiente).

¿Cómo puedo evaluar si el realce hepático es adecuado durante la fase hepatobiliar (FHB)?

El realce hepático durante la FHB es adecuado si el parénquima es inequívocamente hiperintenso en relación con los vasos sanguíneos hepáticos. De lo contrario, es subóptimo. El mecanismo por el cual la FHB es subóptima no se conoce bien, pero probablemente refleja un número reducido de hepatocitos funcionantes o mecanismos de transporte celular disfuncionales. Falsos positivos: la excreción de ácido gadoxético visible en los conductos biliares no indica un correcto realce del parénquima hepático. Ver manual (pendiente).

Si la FHB es subóptima, ¿debo retrasar la adquisición o aumentar el ángulo de inclinación?

Retrasar la adquisición de la FHB puede mejorar la calidad de la imagen en hígados cirróticos con una función disminuida, pero tiene un impacto desconocido en la precisión del diagnóstico. Aumentar el ángulo de inclinación mejora la relación lesión-hígado y contraste-ruido para metástasis en hígados normales, pero tiene un impacto desconocido en la calidad de la imagen y la precisión diagnóstica en hígados cirróticos con función disminuida.

Si el realce del hígado durante la FHB es subóptimo, ¿cómo caracterizo observaciones que son hipointensas, isointensas o hiperintensas en relación con el hígado?

Ver preguntas frecuentes / hallazgos en imagen *página 56*.

Manejo

LI-RADS indica que puede ser apropiado recomendar imágenes de diagnóstico alternativas en ≤ 6 meses si no hay una observación detectable. ¿Puede explicar el fundamento?
En la mayoría de los casos en que no se detecta ningún hallazgo en TC o RM multifásica, basta con volver a la vigilancia de rutina en 6 meses. Sin embargo, puede haber casos donde la prueba de tamizaje anterior es tan fuertemente positiva (por ejemplo, un nódulo sólido definido en ultrasonido o una AFP marcadamente elevada) que se pueden necesitar imágenes alternativas para excluir un resultado falso negativo de la TC o RM inicial. En tales casos, use su criterio para recomendar el examen de imagen alternativo apropiado y el intervalo de tiempo. Si está disponible en su institución, Ultrasonido con contraste endovenoso puede ser particularmente útil en los casos en que la ecografía de tamizaje detectó un nódulo sólido que no se identificó en la TC o la RM de diagnóstico multifásica de seguimiento.

¿El manejo óptimo del paciente se deriva directamente de la categoría LI-RADS?
No, el manejo óptimo está determinado por una combinación de la categoría LI-RADS y una evaluación clínica que integra las preferencias del paciente, comorbilidades, carga de enfermedad hepática, elegibilidad para el trasplante hepático, estado socioeconómico, seguro médico, y disponibilidad de manejo. Dado que los radiólogos pueden no conocer todos los factores relevantes, la discusión multidisciplinaria para el manejo basado en el consenso puede ser útil en casos difíciles.

Si creo que se necesitará una biopsia para establecer un diagnóstico, ¿debería recomendarlo?
Es razonable afirmar que la biopsia podría ser necesaria para establecer un diagnóstico, pero existen otros factores, además de la imagen, que podrían influir en la decisión de realizar una biopsia, como se mencionó anteriormente. Más allá de proporcionar información para ser considerada, es mejor no obligar a un clínico a realizar un procedimiento invasivo, ya que puede haber razones desconocidas para el radiólogo por las cuales esto puede ser no apropiado para un paciente determinado.

Me preocupa que mis colegas clínicos no quieran que recomiende esquemas de seguimiento periódico por imágenes en mis informes. ¿Debo incluir esa información en mis informes?
No, los plazos de seguimiento detallados en la página 13 son tiempos típicos, pero use su criterio acerca de incluir intervalos de tiempo de seguimiento en sus informes.

Manejo

El manejo del LR-3 es diferente en los algoritmos de ultrasonido con contraste endovenoso y TC / RM. ¿Porqué es eso?
Como se muestra en dos estudios recientes[1,2,] la mayoría de las observaciones LR-3 detectadas por TC o RM son alteraciones de la perfusión (benignas) o lesiones indolentes que se pueden seguir de manera segura sin discusión multidisciplinaria (ver Manual, pendiente).

Se sabe menos acerca de la historia natural de las observaciones LR-3 detectadas en ultrasonido con contraste, pero la evidencia indirecta sugiere que tales observaciones requieren un escrutinio minucioso. Por definición, todas las observaciones en ultrasonido con contraste son visibles en las imágenes de modo B precontraste. En un hígado cirrótico, los nódulos sonográficamente visibles tienen una alta probabilidad de ser CHC, a menos que las características del realce con el contraste sean diagnósticas de hemangioma u otra entidad benigna. Al verificar la alta probabilidad de CHC, un estudio retrospectivo reciente[3] encontró que el 60% (45/75) de las observaciones de ultrasonido con contraste endovenoso LR-3 son CHC (consulte el manual de CEUS, pendiente).

Referencias

1. J-Y Choi et al. Indeterminate observations (Liver Imaging Reporting and Data System Category 3) on MRI in the cirrhotic liver: fate and clinical implications. AJR 2013. PMID 24147469
2. M Tanabe et al. Imaging outcomes of Liver Imaging Reporting and Data System Version 2014 Category 2, 3, and 4 observations detected at CT and MR Imaging. Radiology 2016. PMID 27115054
3. E Terzi, L. De Bonis, S. Leoni, et al. Dig Liv Dis, 2017; 49, Suppl 1, e22

Reporte

¿Cuántas observaciones debo reportar individualmente?
Use su criterio para decidir cuántas observaciones debe reportar individualmente, en conjunto o como una combinación de ambas, para transmitir los hallazgos clínicamente relevantes y su impresión diagnóstica de la manera más clara.

¿Qué debo reportar si no veo observaciones de importancia?
Las observaciones LR-1 y LR-2 pueden reportarse de forma global con el resto de los hallazgos. La impresión diagnóstica debe transmitir una frase un resumen simple como "no hay hallazgos LI-RADS sospechosos de malignidad".

¿Cómo debo reportar una observación tratada?
Reporte la categoría de respuesta actual y el tamaño actual del tumor viable si corresponde. Además, siempre que sea posible, informe la categoría LI-RADS pre-tratamiento (o el diagnóstico patológico) y el tamaño de la observación pre-tratamiento.

Por ejemplo:
- LR-TR No viable, (pre-tratamiento LR-5, 22 mm)
- LR-TR Viable 20 mm, (pre-tratamiento, LR-5, 32 mm)
- LR-TR Equívoca 15 mm, (pretratamiento CHC confirmado por patología, 21 mm)

¿Alguna consideración especial sobre los reportes para pacientes con CHC candidatos a trasplante?
Un reporte estándar de TC / RM LI-RADS contiene la información necesaria para los candidatos a trasplante con CHC: número y tamaño de hallazgos LR-5 y CHC probados por patología, o el tamaño de tumor viable si ha recibido un tratamiento locorregional . Enumere las características principales de cada hallazgo LR-5 para permitir conversión con la clasificación de la OPTN.
Recuerde aunque una observación sea categorizada LR-5, mida 10-19 mm con HRFA y tenga apariencia de lavado, como el único criterio adicional no califica como Clase 5A de OPTN para CHC, puntos de excepción para transplante de hígado en los Estados Unidos
También informe los hallazgos LR-M y LR-TIV, ya que pueden afectar el manejo previo al trasplante y la elegibilidad para trasplante.

¿Qué debo reportar si un hallazgo es biopsiado y existe un diagnóstico confirmado por patología?
Esto depende del diagnóstico patológico:
- Si es maligno o benigno de origen no hepatocelular (por ejemplo, hemangioma): informe el diagnóstico patológico del hallazgo, características imagenológicas relevantes y cambios desde el examen previo, por ejemplo: “hemangioma con diagnóstico patológico comprobado, estable en el tamaño y en otras características de imagen desde el control previo”.
- Si es benigno de origen hepatocelular (p. Ej., Nódulo de regeneración o displásico): informe la categoría LI-RADS de la observación y el diagnóstico patológico, características imagenológicas relevantes y cambios desde el examen previo. Por ejemplo, “LR-4 con diagnóstico patológico de nódulo displásico, tiene HRFA nuevo y el crecimiento intervalo de 12 a 16 mm.”

Reporte

¿Qué pasa si el diagnóstico de anatomía patológica es discordante con la categoría LI-RADS?

Indique en su informe que hay discordancia, proporcione la categoría LI-RADS y el diagnóstico de patología. Explique brevemente por qué esto representa una discordancia. Considere discusión multidisciplinaria con una revisión de la histología, las imágenes y otros datos clínicos para resolver la discordancia.

Si se supone que no debo asignar una categoría LI-RADS para observaciones probadas por anatomía patológica, ¿por qué se supone que debo informar sus características imagenológicas y cambios desde el examen previo?

Los radiólogos deben caracterizar las principales características y criterios auxiliares de los hallazgos comprobados mediante biopsia, ya que los cambios en estas características pueden ser clínicamente relevantes. Ejemplos: "Colangiocarcinoma probado por patología con crecimiento en intervalo basado en imágenes, de 22 mm a 28 mm" o "CHC comprobado por patología con desarrollo de tumor en vena en intervalo de observación por imágenes".

¿Cómo debo reportar LR-TIV?

Indicar etiología más probable (CHC, no-CHC, inespecifico) si es posible. Ver *página 21* para guía. También describlr el vaso (s) involucrado, así como la presencia y el tamaño de la masa en el parénquima adyacente.

¿Por qué debería reportar la causa más probable de TIV si es posible?

Uno de los principales objetivos de Li-RADS es facilitar una comunicación clara. A veces las características de imagen permiten al radiólogo reducir la lista de posibles etiologías de TIV. En estas circunstancias, la comunicación clara de la etiología más probable puede ayudar a guiar el manejo del paciente, incluso si hay menos de 100% de certeza. Ver*página 21* para obtener orientación sobre la realización de informes LR-TIV.

¿Cómo debo reportar LR-M?

Informar los criterios principales, umbral de crecimiento, criteros auxiliares y otras características. Indicar cambios relevantes con respecto al tamaño previo. Indicar etiología más probable si es posible.Ver *página 23* para obtener orientación.

Si las imágenes no diferencian los tipos de tumores LR-M con 100% de certeza, ¿por qué se debería informar la etiología más probable?

Uno de los principales objetivos de LI-RADS es facilitar una clara comunicación. A veces las características de imagen permiten al radiólogo reducir la lista de probables tipos de tumores. En estas circunstancias, la comunicación clara del tipo de tumor más probable (s) pueden ayudar a guiar el tratamiento del paciente incluso si hay menos del 100% de certeza. Ver*página 23* para obtener orientación sobre la realización de informes LR-M.

Reporte

¿Qué debería reportar si una observación cumpliera con los criterios de umbral de crecimiento previamente, pero no en el estudio actual?

Como se discutió en la *página 57*, una masa cumple el criterio de umbral de crecimiento en cualquier punto del seguimiento, el crecimiento umbral se caracteriza por estar presente en todos los exámenes posteriores (es decir la “positividad” del crecimiento superior al umbral se traslada a los exámenes futuros). Por lo tanto se debe continuar caracterizando el crecimiento umbral con estudios presentes. Informar del cambio en el tamaño del anterior al más reciente y, si es posible, la fecha en que se cumplio en el pasado el criterio de umbral crecimiento. Ver*página 57*.

¿Qué debo hacer si la categoría LI-RADS asignada usando los criterios LI-RADS no transmite adecuadamente la probabilidad real de malignidad según mi criterio?
Informe la categoría LI-RADS y la evaluación de su juicio: por ejemplo, "LR-4 por criterios LI-RADS; altamente probable que corresponda a CHC".

¿Qué debo reportar en observaciones LR-NC?

Informe las causas de las limitaciones técnicas o artefactos, y elabore sugerencias. En particular indique si la limitación técnica o artefacto se puede resolver utilizando el mismo método de imágenes o si es necesario un agente de contraste o modalidad diferente para generar un estudio de alta calidad en el futuro.

¿Qué debería informar si no hay observaciones significativas, pero alguna de las secuencias falta o esta degradada por artefacto?

Informe que si bien no hay observaciones en relación con el examen, este se limita técnicamente, lo que puede reducir la sensibilidad para las pequeñas masas. Sugerir a consideración repetir las imagenes con el mismo método (si la limitación se puede resolver) o con otro método (si la limitación no se puede resolver).

¿Dónde puedo encontrar plantillas de informes para usar en mi práctica y ejemplos de informes LI-RADS?
Pueden descargarse desde aquí (pendiente)

Características imagenológicas

¿Hay un tamaño mínimo para la aplicación de HRFA, "lavado" y "capsula"?

No. Es suficiente que la presencia de estas características sea definitiva a juicio del radiólogo.

¿En qué plano debería medir el tamaño de la observación?

Para estandarizar, se recomienda usar el plano axial. Sin embargo, se puede medir en un plano diferente en el cual los márgenes estén bien definidos y no distorsionados. Use el mismo plano en exámenes futuros para evaluar crecimiento.

¿La presencia de lavado se aplica solo a las observaciones con HRFA?

No, “lavado” puede aplicarse incluso en ausencia de HRFA, siempre y cuando exista algo de realce.

¿Deben coincidir la apariencia de lavado y el HRFA en la misma parte de una observación?

No, HRFA y la apariencia de lavado no necesitan coincidir en la misma parte. Por ejemplo, una masa de 25 mm con HRFA en una parte y "lavado" en otra parte puede clasificarse como LR-5.

¿Por qué el "lavado" requiere una comparación con el tejido hepático compuesto en lugar de los nódulos?

Históricamente, la literatura en este campo ha evaluado la observación de "lavado" en relación con el parénquima hepático de fondo -que interpretamos como parénquima hepático compuesto- en lugar de con los nódulos en particular. Hasta que se demuestre que un comparador alternativo es superior, conservaremos el enfoque actual.

¿Por qué no puedo evaluar “lavado” en la fase transicional en RM con ácido gadoxético?

En la RM con ácido gadoxético, el ”lavado" en fase venosa portal es relativamente específico para CHC. Sin embargo, la hipointensidad en la fase transicional carece de especificidad porque la captación del agente de contraste por el parénquima hepático de fondo es lo suficientemente alta como para que los colangiocarcinomas y otras neoplasias que no son CHC puedan parecer hipointensas. Ver manual (pendiente).

Características imagenológicas

¿Por qué LI-RADS hace una distinción entre las características que favorecen malignidad en general frente a las características que favorecen CHC en particular?
La mayoría de las características que favorecen malignidad son inespecíficas, y se observan en el CHC y en otros tipos de cáncer. Sin embargo, algunas características son específicas para CHC y pueden ayudar a diferenciar CHC de no CHC.

Si el realce del parénquima hepático durante la FHB no es óptimo, ¿cómo caracterizo las observaciones que son hipointensas, isointensas o hiperintensas en relación con el hígado?
Si una observación es hipointensa en la fase hepatobiliar, se puede caracterizar como tal a pesar del realce subótptimo del parénquima hepático en la fase hepatobiliar. Sin embargo, si una observación es isointensa o hiperintensa, la caracterización de su intensidad de señal en la fase hepatobiliar es poco confiable.

Ver preguntas relacionados en preguntas frecuentes / Técnica en *página 49*.

Los criterios LR-M parecen ser más aplicables al colangiocarcinoma intrahepático. ¿Qué pasa con otros tumores malignos que no son CHC?
Los criterios LR-M se formularon sobre la base de evidencia disponible limitada, la mayoría de los cuales se refiere a la diferenciación de CHC frente a colangiocarcinoma intrahepático (CCI). Todavía no hay suficiente evidencia para formular criterios para otras neoplasias no CHC (primarias o secundarias). Afortunadamente, otros tumores malignos son raros.

¿Cómo diferencio el CHC, el colangiocarcinoma y el hepatocolangiocarcinoma?
Algunas características imagenológicas indican origen hepatocelular. La presencia de tales características excluye neoplasias de origen no hepatocelular tales como CCI pero no excluyen hepatocarcinoma combinado con colangiocarcinomas (H-CC), que contienen elementos hepatocelulares y colangiocelulares. Relevante: para masas malignas con características hepatocelulares, el diagnóstico diferencial es CHC y H-CC; la diferenciación de CHC de H-CC puede no ser posible.

¿Qué características sugieren el origen hepatocelular?
Grasa en masa, productos sanguíneos en masa, nódulo en nódulo, arquitectura de mosaico, hiperintensidad intrínseca en T1, isointensidad o hiperintensidad en FHB, "cápsula" con o sin realce.

Características imagenológicas

¿Por qué el umbral de crecimiento aplica solo para las masas?

Conceptualmente, el crecimiento se refiere al incremento de una masa por la expansión. Lesiones no masas como deposito focal de grasa pueden agrandarse debido al deposito de grasa en los hepatocitos adyacentes pero esto no representa la expansión o ampliación de los esteatóhepatocitos previos. Más importante aún, es la especificidad para el CHC, evitando así la atribución de crecimiento a lesiones no masas benignas tales como alteraciones de la perfusion, que puede aparecer más grande que en el examen anterior debido a los cambios en la sincronización de fase arterial u otros factores. La disposición que el crecimiento sólo se aplica a masas, impide falsa categorización de estas pseudolesiones vasculares benignas en LR-5.

¿Cómo puedo diferenciar una masa con HRFA con umbral de crecimiento de una pseudolesión vascular benigna que aparece más grande con respecto al estudio anterior?

Los criterios que favorecen a masa con respecto a una pseudolesión vascular deben incluir visualización en otras fases y / o secuencias y efecto de masa (por ejemplo, irregularidad del contorno; desplazamiento o distorsión de los vasos o conductos adyacentes). Las características que favorecen una pseudolesión vascular deben incluir no visualización en otras fases y secuencias, la localización periférica, forma geográfica o de cuña (en las imágenes multiplanares), y la ausencia de efecto de masa.

RM con agente hepatobiliar puede ayudar a diferenciar una masa con hiperealce en fase arterial de un pseudolesión vascular. El primero tiende a ser visible en el hígado en la fase hepatobiliar, debido a las diferencias en la intensidad de la señal, la textura, y otras características, el último tiende a no visualizarse en esta fase.

Ver manual (pendiente).

Si una masa cumple el criterio del umbral de crecimiento previamente pero no en el examen actual en comparación con el examen anterior más reciente (s), es umbral de crecimiento presente o ausente?

Si una masa cumple el criterio de umbral de crecimiento en cualquier punto, el crecimiento umbral se caracteriza como se presente en todos los exámenes posteriores. Fundamento: las tasas de crecimiento de los tumores malignos pueden fluctuar y por lo tanto puede no cumplir con el criterio de umbral de crecimiento en cada examen. Ver*página 54* para informar de orientación.

Abreviaturas

AASLD	Asociación Americana para el Estudio de las Enfermedades Hepáticas
ACR	Colegio Americano de Radiología
ADC	Coeficiente de difusión aparente
AFP	Alfafetoproteína
AHC	Adenoma Hepatocelular
CAs	Criterios Auxiliares
CCI	Colangiocarcinoma intrahepático
CHC	Carcinoma hepatocelular
CEUS	Ecografía con contraste
CHC-CCA	Carcinoma Hepatocelular combinado con colangiocarcinoma
DWI	Imágenes ponderadas en difusión
FA	Fase Arterial
FEC	Fase Extra Celular
FHB	Fase Hepatobiliar
FT	Fase Tardia
FTran	Fase Transicional
FVP	Fase Venosaportal
HNF	Hiperplasia Nodular Focal
HC	Hepatocelular
HRFA	Hiperrealce en fase arterial
MCE	Medio de contraste extra celular
MCHB	Medio de contraste hepatobiliar
NDAG	Nódulos displásicos de alto grado
NDBG	Nódulos displásicos de bajo grado
T2WI	Imágenes ponderadas en T2
TIV	Tumor en la vena